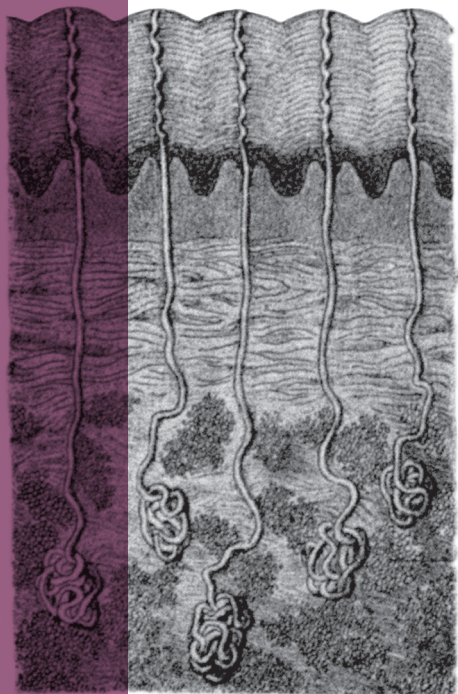


Pocket

Dermatologie

Romée Snijders & Veerle Smit



KWALITEIT DOOR
SPECIALISTEN
GEWAARBORGD

Compendium Geneeskunde



Nu ook voor in de witte jas, met handige tips en handvatten speciaal voor het dermatologisch onderzoek.

Handleiding










De inhoud van de pocketversie is zoveel mogelijk op dezelfde beknopte, visuele en schematische manier weergegeven. *Compendium Geneeskunde* is voor een groot gedeelte in telegramstijl geschreven. Deze uitzonderlijk bondige manier van schrijven is bewust gekozen, waardoor een beknopt overzicht is gecreëerd voor de lezer. Aan de hand van icoontjes, leestekens en afkortingen wordt elke discipline op dezelfde wijze beschreven in het compendium.

Aandoeningen

Elke aandoening begint bij **D** met een definitie in volzinnen, waarna in telegramstijl de aandoening uiteen wordt gezet. Bij elke aandoening worden de volgende icoontjes, indien relevant, besproken.

- D** Definitie
- E** Epidemiologie in Nederland,  epidemiologie wereldwijd, tenzij anders aangegeven
- O** Oorzaak
- R** Risicofactoren
- A** Anamnese
- LO** Lichamelijk onderzoek
 - P** Plaats
 - R** Rangschikking
 - O** Omvang
 - V** Vorm
 - O** Omtrek
- K** Kleur
- E** Efflorescentie
- AO** Aanvullend onderzoek
- B** Behandeling
 -  Algemeen
 -  Paramedische zorg
 -  Medicamenteuze behandeling
 -  Invasieve, niet-medicamenteuze behandeling
- P** Prognose
- !** Denk aan/cave/pas op

Leestekens

 Zeldzaam	 Gevolg	 Vrouwelijk geslacht
 Weinig voorkomend	 Vermeerdering/verbetering/stijging/verhoging	 Mannelijk geslacht
 Vaak voorkomend		
 Meest voorkomend	 Vermindering/verslechtering/daling/verlaging	

Icoontjes

 Alarm!	 Verwijzing naar een ander hoofdstuk of de boekenreeks 2.0
 Ezelsbruggetje	 Nederland
 Weetje	 België
 Omschrijving van de typische patiënt	 Formule

Schema's

 = positief/ja/+

 = negatief/nee/-

De schema's in het hoofdstuk Klinisch redeneren helpen je bij het klinisch redeneren vanuit een bepaalde klacht. Bedenk hierbij dat de volledige differentiaaldiagnose uit veel meer diagnoses kan bestaan.

Afkortingen

In *Compendium Geneeskunde* hebben we zoveel mogelijk Nederlandse afkortingen, medische termen en symbolen voor wetenschappelijke eenheden en grootheden gebruikt. De betekenissen van de Nederlandse en medische afkortingen staan weergegeven in de afkortingenlijst. Hieronder staan een aantal voorbeelden van de gebruikte afkortingen.

sec	seconde/seconden	mnd	maand/maanden
min	minuut/minuten	min.	minimaal
u	uur/uren	max.	maximaal
dg/dgn	dag/dagen	bijv.	bijvoorbeeld
wk/wkn	week/weken		

Inhoud

Dermatologie

ATLS-opvang	12	Antimycotica	64	Aanvullend onderzoek	90	Knoop- en hechttechnieken	104
Algemeen // Anamnese	18	Antihistaminica	65	Dermatoscopie	90	Hechten	104
Algemeen // Lichamelijk onderzoek	22	TNF-alfa-blokkers	65	Wood's lamp	90	Knopen	108
Algemeen // Status schrijven	28	Immunosuppressiva	66	Duplexonderzoek	91	Verwijderen hechtingen	108
Algemeen // Interpretatie labwaarden	32	Anatomie	68	Huidbiopsie en -excisie	92	Therapeutische excisie	108
Farmacotherapie	42	Huid	68	Diagnostische excisie melanoom	94	Excisie lipoom	108
Analgetica	42	Adnexen	69	Allergieonderzoek	96	MOHS micrografische chirurgie	109
Opioiden	42	Haren	69	Epicutane test (plakproef)	96	Wondbehandeling	112
Anticoagulantia	44	Talgklieren	69	Huidpriktest	96	Behandeling varices	112
INR	46	Zweetklieren	69	Radioallergosorbenttest	96	Compressietherapie	112
Bridging	46	Nagels	70	Phadiatop-test	97	Scleroseren	112
Zalven en crèmes	48	Aangezicht	71	Mycologisch onderzoek	97	Endoveneuze technieken	113
Indifferentie therapie	48	Esthetische units	71	Microbiologisch onderzoek	97	Muller-procedure	113
Crèmes	48	Relaxed skin tension lines	72	Algemeen	97	Strippen en crossectomie	113
Zalven	48	Danger zones	73	Microscopisch parasitaire	97	(P)UVA/UVB	113
Lokale corticosteroiden	49	Vascularisatie van de extremiteiten	74	diagnostiek	98	Fotodynamische therapie	114
Systemische corticosteroiden	49	Fysiologie	78	Microscopische diagnostiek naar	98	Differentiaaldiagnose	116
Algemeen	49	Thermoregulatie	78	infecties met arthropoden	98	Pruritis (jeuk)	116
Werkingsmechanisme	49	Beschermingsfuncties	78	Gramkleuring	98	Pruritis met primaire huid-	
Ontstekingsremmende		Immunologische functie	79	Histopathologisch en immuno-		afwijking	116
werking	50	Zintuigfunctie	79	histochemisch onderzoek	99	Pruritis zonder primaire	
Immunosuppressieve		Haargroei	79	Antigeenbepaling	99	huidafwijking	116
(anti-allergische) werking	50	Productie vitamine D3	79	Polymerase chain reaction	99	Erytheem	117
Effect corticosteroiden	50	Dermatologische anamnese	82	Western blot	100	Gegeneraliseerd erytheem	117
Bijwerkingen	50	Algemeen	82	Bepalingen autoantistoffen	100	Lokaal erytheem	118
Antibacteriële therapie	56	Risicofactoren maligniteit	82	Serologisch onderzoek	101	Gegeneraliseerd erytheem	
Algemeen	56	Beloop	82	Algemeen	101	bij kinderen	118
Verskillende groepen		Invloed van factoren	82	Immunofluorescentie	101	Pustels in het gezicht	119
antibiotica (AB)	56	Overig	83	Chlamydia-antilichaamtest	102	Haaruitval	119
Resistentieontwikkeling en		Dermatologische voorgeschiedenis	83	Enzyme-Linked Immunosorbent		Verdachte huidafwijkingen	120
switchtherapie	60	Hulpvraag	83	Assay (ELISA)	102	Aandoeningen	122
Antivirale therapie	62	Dermatologisch onderzoek	84	Behandeling	104	Pustuleuze dermatosen	122
Antiparasitaire therapie	62	PROVOKE	84	Medicamenteus	104	Acneiforme dermatosen	122
Keratolytica	64	Efflorescentieleer	86	Cryotherapie	104	Acne vulgaris	122

Inhoud

Dermatologie

Dermatitis perioralis	123	Erythema exsudativum multiforme		Ulcus cruris arteriosum	186	Hirsutisme	217
Hidradenitis suppurativa	124	major (EEM major)	155	Seksueel overdraagbare		Kindergeneeskunde	218
Rosacea	126	Erythematosquameuze dermatosen	156	aandoeningen (soa's)	187	Mazelen (morbilli)	218
Pyodermieën	127	Pityriasis rosea	156	Chlamydia	188	Rodehond (rubella)	218
Folliculitis	127	Psoriasis vulgaris	158	Gonorrhoe	189	Roodvonk (scarlatina)	218
Furunkel en karbunkel	128	Huidtumoren	160	Herpes genitalis	190	Erythema infectiosum (5 ^e ziekte)	219
Impetigo vulgaris	129	Benigne huidtumoren	160	Condylomata acuminata	191	Exanthema subitum (6 ^e ziekte)	219
Pustulosis palmoplantaris	131	Atheroomcyste	160	Pediculosis pubis	192	Waterpokken (varicella)	219
Bulleuze dermatosen	131	Dermatofibroom	161	Scabiës	193	Hemangioom (aardbeinvlek)	223
Bulleus pemfigoïd	132	Keloïd	162	Syfilis	195	Luierdermatitis	224
Dermatitis herpetiformis	133	Keratoacanthoom (KA)	162	Trichomoniasis	197	Congenitale dermale	
Impetigo bullosa	134	Lipoom	163	Lymfogranuloma venereum	198	melanocytose	225
Pemphigus vulgaris	135	Verruca seborrhoeica	165	Humaan immunodeficiëntie-		Naevus flammeus (wijnvlek)	226
Toxische epidermale necrolyse	136	Maligne huidtumoren	166	virus (hiv)-infectie	200	Seborrhoea capitis	
Brandwonden	137	Basaalcelcarcinoom (BCC)	166	Acquired immunodeficiency		neonatorum (berg)	227
Noduleuze dermatosen	140	Plaveiselcelcarcinoom (PCC)	168	syndrome (aids)	200	Klinisch redeneren	228
Erythema nodosum	140	Melanoom	169	Bacteriële infecties	203	Allergische reacties	228
Papuleuze dermatosen	141	Huidafwijkingen met pigment-		Cellulitis	203	Verdachte huidafwijkingen	229
Granuloma annulare	141	veranderingen	171	Erysipelas	203	Bijlagen	230
Lichen planus (LP)	142	Café-au-laitvlek	171	Erythrasma	204	Dermatologische status	230
Eczemateuze dermatosen	143	Lentigo simplex	172	Necrotiserende fasciitis	205	Dermatologische status ingevuld	233
Acrovesiculeus eczeem	143	Lichen sclerosus (LS)	172	Virale infecties	206	Radiologie	236
Constitutioneel eczeem	144	Melasma	173	Herpes labialis	206	Melanoom	236
Allergisch contacteczeem	146	Naevus naevocellularis	174	Herpes zoster	207	Lipoom	237
Irritatief contacteczeem	147	Decubitus	176	Molluscum contagiosum	209	Hemangioom	237
Intertrigineus eczeem	149	Lymfologie	179	Verruca vulgaris	210	Bronvermelding	238
Nummulair eczeem	150	Lymfoedeem	179	Dermatomyosen	211	Afbeeldingverantwoording	240
Seborroïsch eczeem	151	Vasculaire afwijkingen	180	Onychomycose	211	Dankwoord	243
Erythemateuze dermatosen	152	Veneuze huidafwijkingen	180	Tinea capitis	212	Ook verkrijgbaar	244
Acute urticaria	152	Chronische veneuze		Tinea corporis	213	Afkortingen	246
Angio-oedeem	152	insufficiëntie (CVI)	180	Tinea pedis	214	Register	248
Erythema chronicum migrans (ECM)	154	Varicosis	182	Trichosen	215	Normaalwaarden	256
Erythema exsudativum multiforme		Ulcus cruris venosum	184	Alopecia areata (AA)	215		
minor (EEM minor)	155	Arteriële huidafwijkingen	186	Cicatriciële alopecia	216		

Farmacotherapie

LOKALISATIE EN ERNST	BEHANDELING
Volwassenen met erupties op het behaarde hoofd of andere lokalisaties dan gelaat en/of lichaamsplooiën	<ol style="list-style-type: none"> 1 Klasse-3-corticosteroid, 1 dd, gedurende 4 wkn 2 Bij onvoldoende effect stap 1: combinatiebehandeling met vitamine-D-analoog in de ochtend en een klasse-3-corticosteroid in de avond gedurende 4 wkn <ul style="list-style-type: none"> • Overweeg of het (duurdere, 1 dd aan te brengen) combinatiepreparaat meerwaarde heeft voor de patiënt 3 Bij onvoldoende effect stap 2: klasse-4-corticosteroid, 1 dd, gedurende 4 wkn <ul style="list-style-type: none"> • Bij hardnekkige schilfering: overweeg een klasse-3-corticosteroid onder occlusie
Volwassenen met erupties in het gelaat en/of in de lichaamsplooiën, en kinderen	<ol style="list-style-type: none"> 1 Klasse-2-corticosteroid, 1 dd, gedurende 4 wkn 2 Bij onvoldoende effect stap 1: combinatiebehandeling met vitamine-D-analoog in de ochtend en een klasse-2-corticosteroid in de avond gedurende 4 wkn

Tabel 18B // Stappenplan corticosteroiden: lokale medicamenteuze behandeling psoriasis

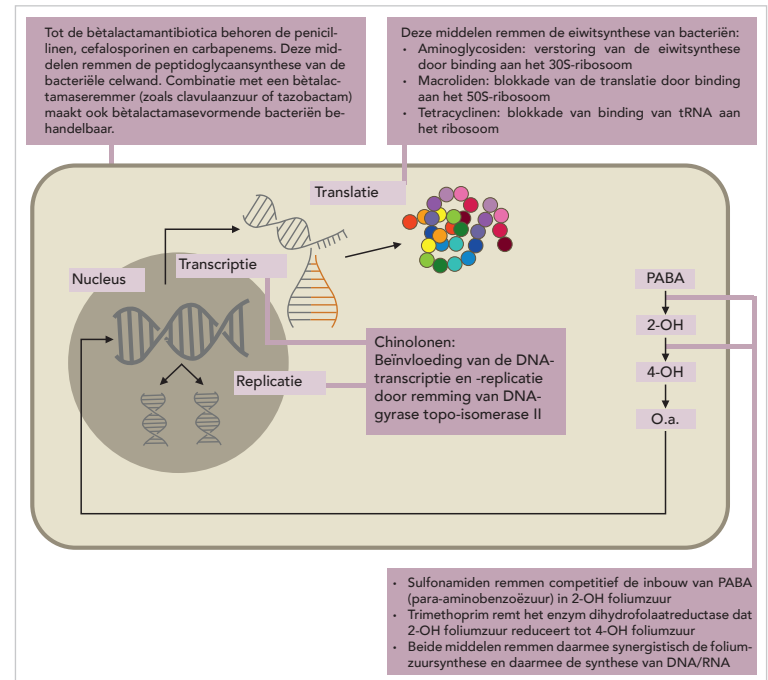
Antibacteriële therapie

Algemeen

Antibiotica (AB) zijn middelen die worden gebruikt voor het bestrijden van infecties met bacteriën. Het is belangrijk om deze geneesmiddelen doelgericht en niet overmatig te gebruiken. Nederland heeft een van de laagste antibioticacaconsumptiecijfers en resistentieprevalenties in Europa. AB kunnen bacteriën doden (bactericide werking) of ervoor zorgen dat bacteriën zich niet meer vermenigvuldigen, zodat het lichaam zelf het micro-organisme kan opruimen (bacteriostatisch), zie afbeelding 4.

Verskillende groepen antibiotica (AB)

Bacteriën kunnen o.b.v. een gramkleuring grofweg worden onderverdeeld in grampositieve en gramnegatieve kokken of staven. Grampositieve bacteriën hebben een dikkere celwand dan gramnegatieve bacteriën, die slechts een dunne celwand hebben met een lipopolysaccharide buitenmembraan. Verder kunnen bacteriën ook verdeeld worden in aerob en anaerob. Tabel 19 geeft een indeling van de meest voorkomende bacteriestammen.



Afbeelding 4 // Aangrijpingspunten en werkingmechanismen van verschillende AB

GRAMKLEURING	MORFOLOGIE	GENUS
Grampositief	Kokken	Staphylococcus, Streptococcus, Enterococcus
	Staven	Clostridium, Corynebacterium
Gramnegatief	Kokken	Neisseria, Bordetella, Rickettsia
	Staven	Escherichia (o.a. E. coli), Campylobacter, Proteus, Haemophilus, Salmonella, Shigella, Yersinia, Pseudomonas

Tabel 19 // Onderverdeling bacteriën



In het algemeen kan worden gesteld dat de grampositieve bacteriën vaak kokken zijn en dat gramnegatieve bacteriën vaak staven zijn. De uitzonderingen hierop staan in tabel 19.



Zalven en crèmes

ZALF	CRÈME
Smeersel op basis van vet	Smeersel op waterbasis waaraan een klein beetje vet is toegevoegd
Droogt de huid niet uit	Droogt de huid

Tabel 15 // Zalven en crèmes

Indifferente therapie

Indifferente therapie is het aanbrengen van indifferente (geen geneesmiddelen bevattende) zalven, crèmes, vetcrèmes, lotions, schudfels, etc. Deze basisproducten zijn bedoeld om de huid weer in de normale conditie terug te brengen, bijvoorbeeld een vette zalf voor een droge huid of een crème of lotion voor een nattende huid. Indifferente producten bevatten geen actieve ingrediënten, maar ze zijn wel werkzaam en genezend voor huidziekten.

Crèmes

Indifferente (vette) crèmes zijn mengsels van water en vetten waaraan een emulgator is toegevoegd. Het zijn emulsies waarbij het water de buitenste laag vormt en een kleine hoeveelheid vet in de binnenste laag is opgenomen. Ze werken neutraal op een droge en natte huid. Voorbeelden: cetomacrogolcrème eventueel met vaseline, lanettecrème eventueel met vaseline, vaselinetomacrogolcrème en vaselinelanettecrème.

Zalven

Indifferente (vette) zalven hebben een vastere consistentie dan crèmes. Er bestaat een onderverdeling in:

- Zalven: mengsels van water en vetten, die vettiger aanvoelen en vaak dikker zijn dan crèmes. Voorbeeld: koelzalf en waterhoudende zalf.
- Vette zalven: in de regel watervrije preparaten die grotendeels uit paraffine en vaseline bestaan.
- Emulgerende zalven: meestal vette zalven die door de aanwezigheid van relatief veel emulgator op een vochtige huid hechten en met water afwasbaar zijn. Voorbeeld: cetomacrogol- en lanettezalf.

Zalven dekken, afhankelijk van het percentage vaseline, de droge huid af waar-

door de huid minder water verliest via verdamping. De huid raakt daardoor vanuit de dermis weer gehydrateerd. De water bevattende verkoelende 'zalven' werken tevens verkoelend door verdamping van de waterfase uit de 'zalf' direct na het aanbrengen. De vette bestanddelen blijven achter op de huid.



Een allergie voor wolvet (wolalcoholen, lanoline) is een contra-indicatie voor gebruik van veel indifferente middelen.

Lokale corticosteroiden

Lokale corticosteroiden zijn ontstekingsremmende zalven, crèmes of lotions die op de huid kunnen worden gesmeerd. Bij veel huidziekten is de huid ontstoken: rood, warm, schilferend en soms beschadigd. De corticosteroiden brengen de huid tot rust. Ze remmen de ontsteking, remmen de versnelde celdeling die soms een rol speelt en verminderen ten slotte de roodheid en jeuk. Ze werken symptomatisch en zorgen dat de verschijnselen van de aandoening verminderen, maar de oorzaak wordt er niet door weggenomen. Er zijn verschillende klassen lokale corticosteroiden, ingedeeld naar sterkte.

Hieronder een voorbeeld per klasse:

- Klasse I: hydrocortisonacetaat (hydrocortisoncrème);
- Klasse II: triamcinolonacetonide (triamcinoloncrème);
- Klasse II-III: hydrocortison-17-butyraat (locoïdcrème);
- Klasse III: desoximetason (Ibarilcrème);
- Klasse III-IV: betamethasondipropionaat (diprosonecrème);
- Klasse IV: clobetasol-17-propionaat (dermovatecrème).

Systemische corticosteroiden

Algemeen

De corticosteroiden worden onderverdeeld in glucocorticoiden en mineralocorticoiden (zie tabel 16). Corticosteroiden worden o.a. gegeven bij hidradenitis suppurativa (HS).

Werkingsmechanisme

Corticosteroiden binden intracellulair aan de corticosteroidreceptor en vormen hiermee een complex dat de expressie van mRNA beïnvloedt. Hierdoor wordt



Dermatologische anamnese

Algemeen

Tijdens de dermatologische anamnese is het belangrijk de hulpvraag te specificeren. Het beloop en een mogelijke oorzaak van de klachten kunnen hierbij een belangrijke rol spelen. Veel huidafwijkingen zijn een diagnose à vue (de diagnose kan met een snelle blik en met voldoende zekerheid worden gesteld). Een inschatting van het risicoprofiel van patiënten om een bepaalde huidafwijking te ontwikkelen kan bijdragen aan het stellen van de juiste diagnose (bijv. huidkanker in de familie, zonblootstelling, werkzaamheden buiten, etc.). Zie tabel 24 voor de specifieke anamnese voor een aantal veelvoorkomende dermatologische klachten.

Risicofactoren maligniteit

Risicofactoren die van belang zijn om uit te vragen bij verdenking op huidkanker zijn: blootstelling aan zon, snel verbranden, weinig pigment ontwikkelen na blootstelling aan de zon, tropenverblijf, zonnebankgebruik, gebruik van zonnebrand, zonverbranding in het verleden, blaren door zonverbranding, VG, familieanamnese (melanoom, BCC, PCC, pancreascarcinoom), roken, immunodeficiëntie (bijv. het gebruik van immunosuppressieve medicatie), werk (veel werkzaamheden buiten).

Beloop

Ontstaanswijze, duur van klachten, groei, kleurverandering, vormverandering, recidief, periodes dat de huidafwijking rustig is, lokalisatie met eventuele uitbreiding.

Invloed van factoren

Werk, stress, hobby, (zon)licht, contact met chemische stoffen, therapie tot heden, en invloed en verbetering hiervan, gezinsleden met soortgelijke aandoening, baden/douchen, zeep-/cosmeticagebruik (denk ook aan verandering wasmiddel, wasverzachter), trauma, contact met dieren.

Overig

Jeuk, krabben, pijn, bloeden, schilfering, branderigheid.

Dermatologische voorgeschiedenis

Huidkanker, atopie (astma, hooikoorts, eczeem), andere huidziekten.

Hulpvraag

Invloed op dagelijks leven, invloed op de psyche (bijv. door schaamte), verwachtingen van patiënt.

VERDENKING	ANAMNESE
Huidkanker	Groei, kleurverandering, jeuk, bloeden, pijn, uitvragen risicofactoren
Eczeem	Plaats, beloop, invloed op psyche, droge huid, familieanamnese (atopie, astma, eczeem, hooikoorts), aanwijzingen voedselallergie bij kinderen, invloed van factoren, zoals baden/douchen, zeepgebruik, werk, contact metalen, pijn, koorts, klachten passend bij veneuze insufficiëntie
Psoriasis	Plaats, beloop, jeuk, pijn, therapie tot heden, trauma aan voorafgegaan, effect van zonlicht, gewrichtsklachten, invloed op psyche
Acne	Plaats, beloop, orale anticonceptie, factoren die klachten verergeren/verlichten, medicatiegebruik, overgewicht, menstruatiestoornissen, viriliserende kenmerken (hirsutisme, mannelijk beharingspatroon, stemverlaging, clitorisvergroting), invloed op psyche
Soa	Klachten, beloop, wisselende seksuele contacten, onbeschermd seks, partner met soortgelijke klachten, partner met reeds vastgestelde soa, seks met welk geslacht, afscheiding, jeuk, koorts, dysurie, pollakisurie, contactbloedingen, intermenstrueel bloedverlies, zwelling, pijn, ontlasting (bloed, slijm)

Tabel 24 // Anamnese bij een aantal veelvoorkomende dermatologische klachten

Dermatologisch onderzoek

PROVOKE

De PROVOKE-methode is een hulpmiddel voor het gestructureerd beschrijven van de morfologie van dermatologische afwijkingen. Het is een acroniem, dat in tabel 25 wordt toegelicht.

ACRONIEM	OMSCHRIJVING	VOORBEELD
P	Plaats	Lokalisatie van de laesie <ul style="list-style-type: none"> Flexorzijde polsen, behaarde hoofdhuid, etc. Symmetrie
R	Rangschikking	Rangschikking van de laesie over het lichaam en van de laesies t.o.v. elkaar (zie afbeelding 19) <ul style="list-style-type: none"> Solitair (1 laesie), gegroepeerd/herpetiform (in groepjes), discreet (gescheiden), diffuus (aaneengesloten), gedissemineerd/verspreid (gelijkmatig verdeeld over het lichaam, reticulair (netvormig), confluerend (samenvloeiend), folliculair gebonden Uitbreiding: solitair (1 enkele laesie), circumscript (omschreven), regionaal (groter gebied), segmentaal (dermatoom), gegeneraliseerd (groot deel van de huid), universeel (gehele huid)
O	Omvang	Aantal en grootte van de laesies, uitgebreidheid van de laesies <ul style="list-style-type: none"> Aantal: enkele, multipele, tientallen, honderden Omvang: in cm of mm, ook worden termen als miliair (1-2 mm), lenticulair (3-10 mm) en nummulair (1-3 cm) gebruikt
V	Vorm	Vorm van de laesie, tweedimensionaal en driedimensionaal (zie afbeelding 20 en 21) Rond, ovaal, lineair, polycyclisch, grillig, etc.
O	Omtrek	Begrenzing van de laesie Lijnscherp, scherp, matig scherp, onscherp, onregelmatig, etc.
K	Kleur	Kleur van de laesie, evt. met associatie Wit, zwart, (cayennepeper)bruin, (oker)geel, (staal)blauw, (appelmoes)groen, (vuur)rood, etc.
E	Efflorescentie	Efflorescentie van de laesie (zie afbeelding 22) Zie efflorescenties (zie tabel 26)

Tabel 25 // PROVOKE-methode




In de kliniek wordt de PROVOKE-methode gebruikt om een huidlaesie van een individu te beschrijven. In dit hoofdstuk is ervoor gekozen om bij de ziektebeelden een **P R O V O K E** op te stellen o.b.v. de manier waarop het betreffende ziektebeeld zich klassiek presenteert.



Is er sprake van symmetrie? Asymmetrie kan duiden op een exogene oorzaak, zoals infectie en trauma.



- Bij de inspectie in de dermatologie kan informatie worden verkregen over het huidbeeld waaruit een DD voortkomt.
- Palpatie van de laesies kan extra informatie geven. Zo kan dit een middel zijn om te differentiëren tussen verschillende efflorescenties.
- Locaties die vaak worden vergeten tijdens de dermatologische inspectie zijn slijmvliezen, nagels, behaarde hoofdhuid, de huid tussen de vingers, onder de voetzolen en achter de oren.

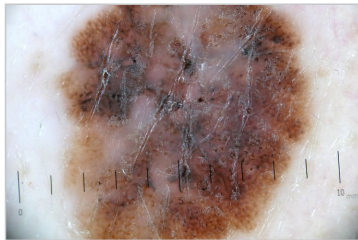

Afbeelding 19 // Rangschikking volgens PROVOKE

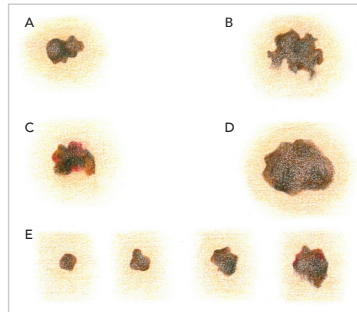
Aanvullend onderzoek

Dermatoscopie

Dermatoscopie is een verlengstuk van de inspectie bij het lichamelijk onderzoek (zie afbeelding 23). Het is een draagbaar, vergrotend instrument dat de mogelijkheid geeft om de laesie met een factor tien te vergroten en bevat tevens een ingebouwde verlichtingsbron. Door gebruik te maken van een dermatoscoop kan men beter onderscheid maken tussen benigne en maligne gepigmenteerde laesies. M.b.v. de dermatoscoop kan de grootte van de laesie in mm nauwkeurig worden gemeten.



Afbeelding 23 // Dermatoscopisch beeld: superficiael spreidend melanoom



Afbeelding 24 // ABCDE-regel
A: Asymmetry **B:** Border **C:** Color **D:** Differential en diameter **E:** Evolution



Bij het beoordelen van een gepigmenteerde laesie met de dermatoscoop kan de **ABCDE-score** volgens Stolz worden gebruikt. Hierbij wordt gelet op asymmetrie (**a**symmetry), omranding (**b**order), kleur (**c**olor), differentiële structuren (**d**ifferential) of grootte (**d**iameter) en evolutie (**e**volution) waarbij men alert moet zijn indien een moedervlek in korte tijd verandert (zie afbeelding 24).

Wood's lamp

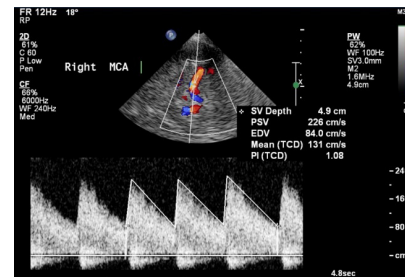
Een Woods lamp is een draagbare UVA-lichtbron die wordt gebruikt als diagnostisch hulpmiddel bij o.a. mycosen (tinea capitis), die in verschillende kleuren oplichten (fluorescentie), erythrasma en vitiligo (zie tabel 27).

KLEUR FLUORESCENTIE	VERWEKKERS
Groen	Trichophyton schoenleinii, Microsporum audouinii, Microsporum canis
Geelachtig bruin	Malassezia furfur (pseudohyfen van Pityrosporum orbiculare (pityriasis versicolor))
Rood, fel oranje	Corynebacterium minutissimum (erythrasma)
Rood in een folliculair patroon	Progressive macular hypomelanosis
Groengeel	Door Favus (Trichophyton schoenleinii) geïnfecteerde haarstompjes
Geen fluorescentie	Andere Trichophyton soorten hebben een endothrix groeiwijze (binnen in het haar) en geven geen fluorescentie

Tabel 27 // Florescentie met bijpassende verwekkers

Duplexonderzoek

Duplexonderzoek, ook wel duplex Doppler, combineert Doppler met echografie. Afhankelijk van de snelheid en de richting van het bloed wordt een frequentieverschil gemeten tussen de verzonden frequentie en de ontvangen frequentie van de geluidsgolf (Doppler-shift). Bij een duplex Doppler wordt de Doppler-shift (verticale as) uitgezet tegen de tijd (horizontale as). Indien het resultaat van de meting van frequentieverschuivingen in het hoorbare spectrum ligt, kan deze shift ook via een luidspreker worden waargenomen (zie afbeelding 25). De toonhoogte is hierbij evenredig aan de snelheid waarmee het bloed stroomt. Duplexonderzoek is geïndiceerd bij stenose van de vaten, en dus bij het aantonen of uitsluiten van DVT (diep veneuze trombose). Daarnaast wordt het in de dermatologie ook vaak toegepast bij de beoordeling van varices (klepfunctie, VSM en VSP).



Afbeelding 25 // Voorbeeld transcranieel duplexonderzoek. PSV: peak systolic velocity, EDV: end-diastolic velocity, PI: pulsatility index.

Huidbiopt en -excisie

Een huidbiopt is het wegnemen van een stukje huidweefsel voor nader uit te voeren onderzoek (zie afbeelding 26). Bij een vermoeden van een (pre-)maligne huidafwijking wordt histopathologisch onderzoek verricht. Het nemen van het huidbiopt wordt binnen de dermatologie veel gebruikt om tussen diagnoses te kunnen differentiëren. Indicaties voor een huidbiopt zijn o.a. een verdenking van een maligniteit of bulleuze dermatosen. Er zijn meerdere manieren om een bi-
opt af te nemen.

Een huidbiopt wordt meestal genomen d.m.v. een stansbiopt van 3 mm. Een alternatief voor een stansbiopt is een schaafbiopt bij een oppervlakkige laesie. Een knipexcisie kan worden toegepast bij een verhevenheid, zoals een fibroom. Een contra-indicatie voor een stansbiopt is een gepigmenteerde laesie (cave melanoom).

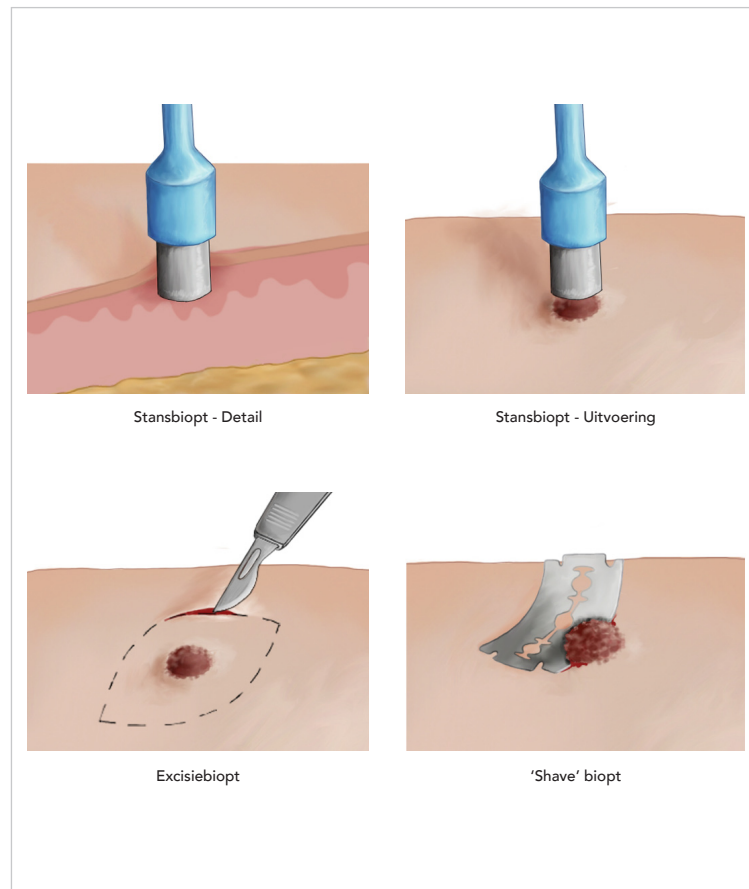
De uitvoering van een huidbiopt verloopt als volgt:

- 1 Leg de benodigde materialen klaar.
- 2 Teken de plaats van het te nemen biopt af.
- 3 Desinfecteer de huid.
- 4 Spuit kleine hoeveelheden lidocaïne oppervlakkig onder de huid bij een oppervlakkige laesie. Bij een dieper te biopteren laesie dient de lidocaïne subcutaan te worden ingebracht. Wanneer lidocaïne subcutaan wordt ingebracht, duurt het ongeveer 5 tot 10 minuten tot het werkzaam is.
- 5 Wanneer de lidocaïne is ingewerkt – dit kan getest worden door een prikje met een naald te geven – wordt de huid op tractie gebracht met de duim en wijsvinger van de niet-dominante hand.
- 6 Breng de stansbiopteur vervolgens met de dominante hand op de huid en draai de biopteur onder continue lichte druk een kant op. Het biopt moet reiken tot de subcutis. Dit kan worden aangevoeld doordat de weerstand wordt verminderd wanneer de subcutis is bereikt.
- 7 Pak met een pincet het biopt voorzichtig vast en trek het iets omhoog. Voor-
kom knijpletsel met het pincet van het biopt.
- 8 Knip het bioptmateriaal bij de basis af met een schaar.
- 9 Stop het verkregen materiaal in het potje met formaline.
- 10 Druk de wond af met een gaas. Vul alle gegevens in op het aanvraagformulier voor de afdeling pathologie. De wond kan secundair worden gesloten indien <4 mm. Bij een wond >4 mm kan ervoor worden gekozen de wond primair te sluiten.

- 11 Instrueer de patiënt dat eventuele pijnklachten te behandelen zijn met paracetamol en dat infectie en littekenvorming zelden voorkomen.



Voorafgaand aan het verdoven van de huid moet de afwijking worden afgetekend. Door het inspuiten van de verdoving is de afwijking soms minder goed zichtbaar.



Afbeelding 26 // Huidbiopten

Behandeling

Medicamenteus



Zie het hoofdstuk Farmacotherapie voor een overzicht van lokale corticosteroïden, systemische corticosteroïden, antibacteriële therapie, antivirale therapie, antiparasitaire therapie, keratolytica, antimycotica, antihistaminica, TNF-alfa-blokkers en immunosuppressiva.

Cryotherapie

Cryotherapie is het gebruik van vloeibare stikstof om benigne of maligne huidandoeningen te bevriezen. Tijdens cryotherapie wordt gebruikgemaakt van stikstof-spray in een spuitbus die een paar mm tot >1 cm van de laesie wordt gehouden, afhankelijk van de grootte van de laesie. Tijdens het bevriezen ontstaat een 'ijsschijf' die gedurende 10-20 seconden bevroren dient te blijven. Na het ontdooien wordt de procedure vaak nogmaals herhaald. Cryotherapie is o.a. geïndiceerd bij wratten, actinische keratose, ziekte van Bowen en oppervlakkige BCC's. Genezing vindt meestal plaats binnen één tot drie weken waarbij de blaar/korst er spontaan af valt. De meest voorkomende bijwerking is hypopigmentatie.

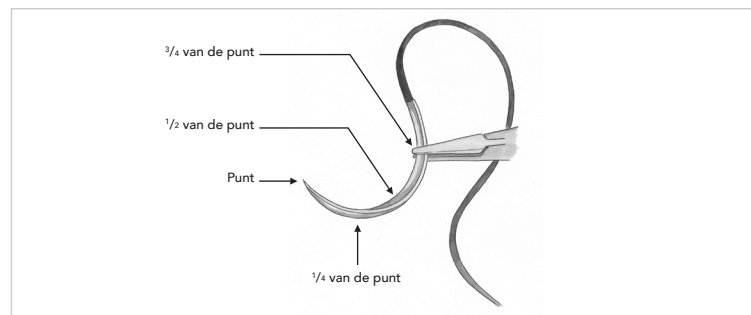
Knoop- en hechttechnieken

Hechten

Inspecteer de wond en bepaal welke hechttechniek moet worden gebruikt (zie tabel 28). Bij diepe wonden worden vaak ook subcutane hechtingen gebruikt om de spanning op de huid te verminderen. De dikte van de hecht draad is afhankelijk van het soort weefsel. De dikte van een hecht draad bestaat altijd uit een variabele x voor de streep en 0 achter de streep ($x-0$). Hoe hoger de x is, hoe dunner de draad.

Verdoof de huid, alvorens deze te hechten met de gekozen hechttechniek. Gebruik hiervoor lidocaïne (10 mg/ml = 1%). Bij acra (neuspunt, tepel, penis, vingers, tenen, oorlel, etc.) moet geen adrenaline worden gebruikt i.v.m. de vasoconstrictieve werking en daarbij een theoretische kans op necrose.

Naast de juiste draad en hechttechniek, moet het instrumentarium ook op een juiste wijze gehanteerd worden. Houd daarom pincet en naaldvoerder vast zoals mes en vork, dit zorgt voor meer ruimte voor polsbewegingen (fijnere bewegingen). De naald moet op $\frac{3}{4}$ van de punt worden vastgepakt met de naaldvoerder (afbeelding 34). Over het algemeen geldt voor hechten dat de naald altijd in een hoek van 90° t.o.v. de huid moet worden ingestoken, zo blijft de insteekopening klein en gaan de wondranden meer naar elkaar toe staan. Verder geldt dat de twee zijden van de hechting elkaars spiegelbeeld moeten zijn, dus altijd de in- en uitsteekopening op gelijke afstand van de wondrand.



Afbeelding 34 // Juiste hantering naald en naaldvoerder



Alle soorten hecht draden die eindigen op "-yl" zijn oplosbaar.

Knopen

Een platte knoop kan worden gemaakt met een eenhandstechniek, tweehandstechniek of door te knopen over de naaldvoerder. Verder kan gekozen worden voor een chirurgische knoop in de diepte. Soms is er weinig zicht, omdat je in het lichaam aan het knopen bent, zorg er dus voor dat je ook "blind" kunt knopen.

Knopen over de naaldvoerder wordt m.n. gebruikt bij het hechten van de huid. Handknopen wordt vaker gebruikt bij chirurgische ingrepen en subcutane hechtingen, waarbij het belangrijk is deze knopen ook blind te kunnen leggen om zo ondanks slecht zicht in de diepte betrouwbare knopen te kunnen leggen.



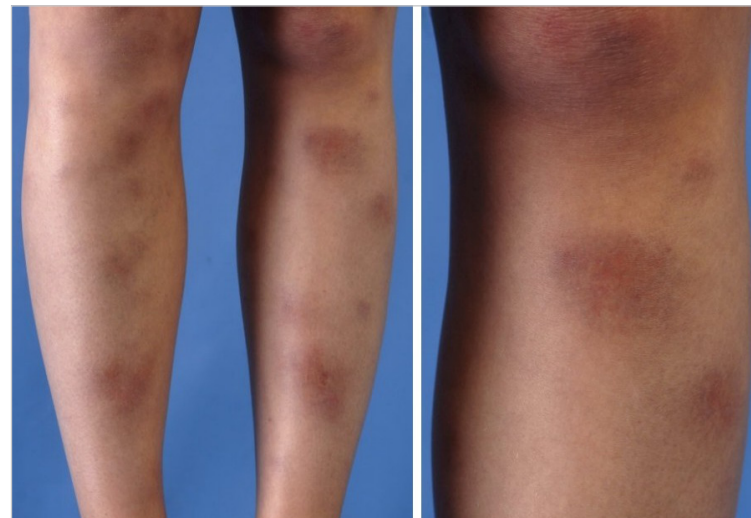
Let op! De volgende pagina's zijn random pagina's uit de pocket Dermatologie. Dit betekent dat veel aandoeningen incompleet worden weergegeven in dit inblik-exemplaar.

Aandoeningen

Noduleuze dermatosen

Erythema nodosum

- D** Erythema nodosum is een ontsteking die gelokaliseerd is in het subcutane vet (panniculitis), zie afbeelding 58.
- E** Incidentie 1-5:100.000 per jaar
- O**
 - Overgevoeligheidsreactie op microbiële antigenen (vnl. streptokokken, TBC) → perivasculaire ontsteking → lobulaire inflammatie subcutane vetweefsel
 - Vaker sarcoïdose of ziekte van Crohn als onderliggende oorzaak bij volwassenen, onderliggende streptokokkeninfectie bij kinderen. Andere triggers zijn schimmel- en virusinfecties, chlamydia-infecties, geneesmiddelen en maligniteiten.
- R** ♀, jongvolwassen leeftijd
- A** Soms voorafgegaan door algehele malaise, koorts, hoofdpijn, gewrichtspijnen of maag-darmklachten
- LO** **P** Streckzijde onderbenen, meestal beiderzijds, soms bovenbenen of armen
 - R** Solitair
 - O** 2-6 cm
 - V** Ovaal of rond
 - O** Matig scherp tot onscherp begrensd
 - K** Rood of paars
 - E** Nodulus of nodus, vaak pijnlijk of warm aanvoelend
- AO**
 - Lab: BSE =/1, CRP =/1, leukocyten =/1
 - Bij twijfel oorzaak: biopt
- B** Ontlasten benen, natte compressen, therapeutische elastische kousen Pijnbestrijding
- P**
 - Spontane genezing in 3-6 wkn
 - Gewrichtsklachten komen bij 50% van de patiënten voor, kunnen voorafgaan aan erythema nodosum en gaan spontaan weer over
- I** Indien persistent: verder onderzoek naar oorzaak van erythema nodosum, DD sarcoïdose, ontsteking en maligniteit



Afbeelding 58 // Erythema nodosum

Papuleuze dermatosen

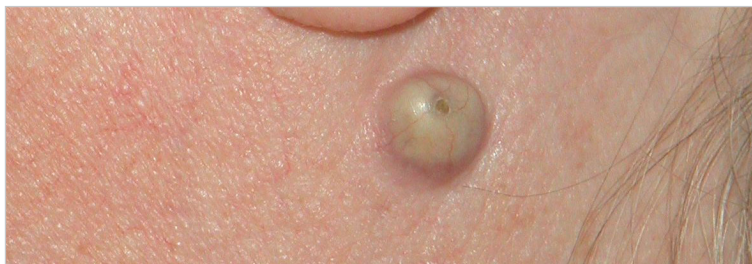Granuloma annulare

- D** Granuloma annulare is een huidaandoening beginnend met papels die geleidelijk kunnen conflueren tot een ringvormige papuleuze laesie (zie afbeelding 59).
- E** Prevalentie nieuwe patiënten die de dermatoloog bezoeken 0,1-0,4%
- O** Idiopathisch, mogelijke reactie op provocerende factoren, zoals trauma, vaccinaties of blootstelling aan zonlicht, bij gegeneraliseerde vorm mogelijke associatie met DM
- R** DM, ♀:♂ = 2:1, leeftijd <30 jaar
- A** Een asymptomatische, ringvormige verhevenheid van de huid
- LO** **P** Vingers, handruggen, armen, voetruggen, rondom gewrichten
 - R** Solitair, gedissemineerd
 - O** Eén laesie, soms meerdere, enkele tot tientallen cm in diameter
 - V** Circinair, annulair of arciform met centrale genezing
 - O** Matig scherp tot scherp begrensd, verheven rand
 - K** Huidkleurig tot rood
 - E** Papuleus

Benigne huidtumoren

Atheroomcyste

- D** Een atheroomcyste, ook wel epidermoidcyste, epidermale cyste of talgklier-cyste, is een (retentie)cyste waarvan de wand uit epidermis bestaat (zie afbeelding 78). De inhoud bestaat m.n. uit keratine, daarnaast kunnen er ook pus en bacteriën in zitten.
- E** Incidentie onbekend, regelmatig voorkomend
- O** Meestal uitgaand van een geoccludeerde haarfollikel, zichtbaar als een centraal puntje in de laesie
- R** ♂ > ♀, leeftijd 30-40 jaar
- A** Asymptomatisch 😊, evt. talgproductie
- LO** **P** Behaarde hoofdhuid, borst, gezicht, hals, scrotum
 - R** Solitair 😊
 - O** 0,5-2,5 cm
 - V** Bolrond
 - O** Scherp begrensd
 - K** Huidkleurig tot wit/geel doorschijnend
 - E** Nodulus of nodus
- AC** Niet bijdragend
- B** ✂ Bij klachten of in het geval van een ontstoken atheroomcyste: extirpatie
- P** Gespannen tot pijnlijk bij toename in grootte, recidiefforming bij onvolledige verwijdering wand
- I** Hevige ontstekingsreactie bij ruptuur cyste, multipel voorkomen bij Gardner-syndroom of basaalcelnaevus syndroom (BCNS)



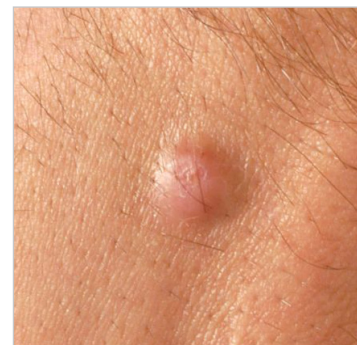Afbeelding 78 // Atheroomcyste

Dermatofibroom

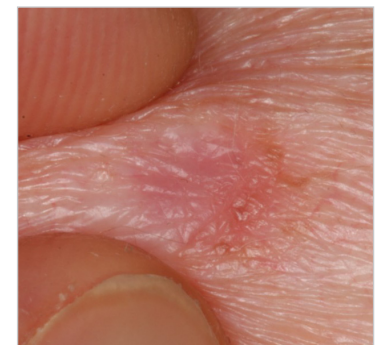- D** Een dermatofibroom, ook wel fibreus histiocytoom, is een langzaam groeiende benigne nodulus die subepidermaal gelegen is (zie afbeelding 79).
- E** Incidentie onbekend, frequent voorkomen
- O** Idiopathisch, mogelijke associatie met trauma (m.n. insectenbeten)
- R** ♂:♀ = 1:4, huidtrauma
- A** Asymptomatisch 😊
- LO** **P** Onderste extremiteiten
 - R** Solitair of multipel
 - O** 0,1-3,0 cm
 - V** Verzonken 😊, als induratie palpabel, soms licht verheven tot bolrond
 - O** Matig scherp begrensd, omgeven door een smalle gepigmenteerde rand
 - K** Hyper- of hypopigmentatie, roze
 - E** Nodulus
- AC** Biopt bij twijfel: opeenhoping van fibroblasten
- B** ✂ In principe geen behandeling
 - ✂ Evt. om cosmetische reden excideren
- P** Persisteren of langzame groei
- I** Meerdere eruptieve dermatofibromen aanwezig bij immuungecompromiteerden (hiv) en patiënten met auto-immuunaandoeningen (bijv. SLE)



Bij het pakken van een plooi rond het dermatofibroom wordt een deuk zichtbaar ("dimple sign", zie afbeelding 80) en wordt de epidermis mee naar beneden getrokken.



Afbeelding 79 // Dermatofibroom



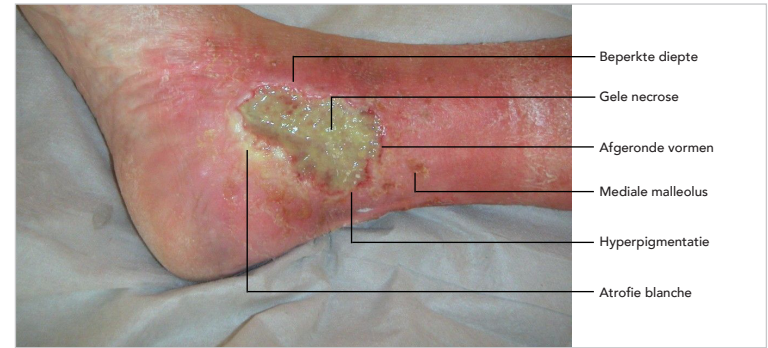
Afbeelding 80 // Dimple sign



Cosmetische klachten zijn geen operatie-indicatie voor varicosis. Operatie-indicaties zijn bloedingen, pijnklachten, ulcera en oppervlakkige tromboflebitis of een ernstige impact op kwaliteit van leven (niet alleen cosmetisch).

Ulcus cruris venosum

- D** Een ulcus cruris venosum is een defect van de huid van het onderbeen, vaak aan de mediale zijde, tot in de subcutis of tot in dieper gelegen structuren die minimaal twee weken bestaat en/of geen genezingsstendens vertoont binnen twee weken na start van de behandeling (zie tabel 36). Daarnaast heeft het ulcus een grillig begrensde ulcusrand, zonder ondermijning (zie afbeelding 103).
- E**
 - Incidentie ♀ 1,0:1000 patiëntjaren, incidentie ♂ 0,3:1000 patiëntjaren
 - Incidentie >75 jaar ♀ 8,3:1000 patiëntjaren, incidentie ♂ 2,2:1000 patiëntjaren
 - Een veneus ulcus cruris komt bij een leeftijd <45 jaar vrijwel niet voor
- O** CVI → druk in venen en capillairen ↑ → afwijkingen in capillaire vaatbed en veranderingen in cutis en subcutis
- R** DM, hartfalen, oedeem in de onderste extremiteiten, hypertensie, RA, immobiliteit, varices, langdurig staan, andere huidaandoeningen
- A** Nachtelijke pijnklachten, kramp, tekenen van infectie
- LO** Inspectie ulcus (zie tabel 36)
- AO**
 - EAI ($\geq 0,9$): t.u.v. ulcus arteriosum
 - Duplex veneuze systeem onderste extremiteiten: aantonen van veneuze insufficiëntie
- B**
 - Benen hoog leggen, lopen en bewegen, kuitspieren oefenen
 - Algemene wondbehandeling: zorg voor een vochtig wondmilieu, bestrijd overtollig exsudaat of een ernstige infectie en verwijder necrose
 - Ambulante compressietherapie: zwachtelen
 - Bij tekenen van infectie: start AB
- P** Lange genezingsduur, meestal na 3 wkn compressietherapie wondgenezing in volle gang, hoge recidiefkans (10% per jaar na compressietherapie)
- !** Cave infectie, start compressietherapie bij arteriële of gemengde vorm ulcus



Afbeelding 103 // Ulcus cruris venosum

EIGENSCHAPPEN	ULCUS CRURIS VENOSUM	ULCUS CRURIS ARTERIOSUM
Percentage van alle ulcus cruris	80%	20%
Pijn	⊖	⊕
EAI	= ($\geq 0,9$)	<0,9
Arteriële pulsaties in been/voet	=	↓
Huidtemperatuur	=	↓
Wondranden	Grillig	Scherp
Wondbed	Granulatieweefsel, exsudaat ⊕	Necrose, exsudaat ⊖
Oedeem	⊕	⊖
Lokalisatie	Rondom mediale malleolus, laag op de onderbenen	Laterale zijde scheenbeen, voorvoet, tenen
Diepte	Beperkt	Diepgaande necrose
Cyanose van de huid	⊖	⊕

Tabel 36A // Kenmerken ulcus cruris venosum en ulcus cruris arteriosum



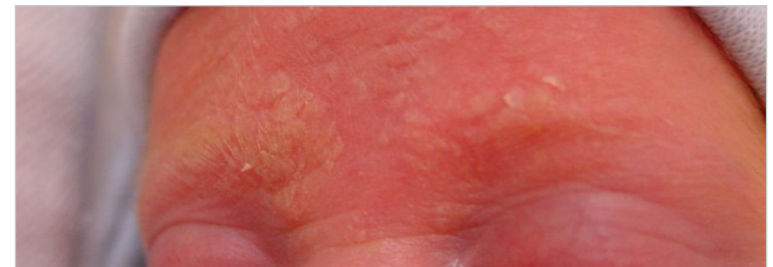Bacteriële infecties

	CELLULITIS	ERYSIPELAS
D	Infectie door <i>Streptococcus pyogenes</i> of <i>Staphylococcus aureus</i> , diepe dermis en subcutis aangedaan (zie afbeelding 117).	Ook wel wondroos of bevroos, infectie veroorzaakt door <i>Streptococcus pyogenes</i> , dermis en lymfevaten aangedaan (zie afbeelding 118).
E	Incidentie 18:1000 per jaar (gezamenlijk)	♂ = ♀, incidentie 5-6:1000 per jaar, piekleeftijd 0-14 jaar en boven 75 jaar
O	<ul style="list-style-type: none"> • Micro-organisme dringt de dermis binnen door huidbeschadiging • Hematogene verspreiding 	
	N.v.t.	Porte d'entrée tussen tenen door tinea pedis
R	DM, perifere vaatziekte, i.v. drugsgebruik, immunodeficiëntie, lymfoedeem, alcohol-abusus	Kinderleeftijd, ♂, hoge leeftijd, verminderde weerstand, lymfoedeem, chronische ulcera cruris
A	Koorts, koude rillingen, algehele malaise, gezwellen regionale lymfeklieren, drukpijnlijke/oedemateuze/warme huid	
	N.v.t.	Misselijk en/of braken
	T I	
LO	<ul style="list-style-type: none"> P Hoofd-, halsgebied bij kinderen, ledematen bij volwassenen R Solitair O Enkel, grootte afhankelijk van vordering infectie, regionaal V Variërend O Onscherp, niet-verheven rand K Rood E Erythemateuze macula, bij ernstige infectie soms vesikels, pustels, bullae 	<ul style="list-style-type: none"> P Onderbenen en gezicht R Solitair O Enkel, grootte afhankelijk van vordering infectie, regionaal V Variërend O Scherp, verheven rand K Rood E Erythemateuze plaque, bij ernstige infectie soms vesikels, bullae of hemorrhagische necrose
AO	Niet bijdragend	
B	🔪 Flucloxacilline oraal, bij ernstig zieke patiënten i.v.	
P	Recidiefkans, zelden complicaties (glomerulonefritis, subacute bacteriële endocarditis, lymfoedeem)	Vaak recidief, bijna nooit complicaties (subcutane abscessen, glomerulonefritis, sepsis)
!	Denk bij overmatige pijn, therapieresistentie of beginnende necrose aan fasciitis necroticans	

Tabel 37 // Bacteriële infecties van de huid

Seborrhoea capitis neonatorum (berg)

- D** Seborrhoea capitis neonatorum, ook wel berg, is seborroïsch eczeem van de hoofdhuid op de kinderleeftijd (zie afbeelding 144). Dit beeld ontstaat meestal in de eerste weken na de geboorte. Voor de variant bij volwassenen, zie eczematuze dermatosen.
- E** Prevalentie 9% van alle zuigelingen
- O** Onduidelijk, vermoedelijk associatie met overproductie van talg, minder duidelijk relatie op deze leeftijd met overgroei van *Malassezia furfur*
- R** Niet bekend
- A** Dikke gelige schilfering op behaarde hoofd bij pasgeborenen
- LO**
 - P** Behaarde hoofdhuid
 - R** Gegroepeerd, regionaal
 - O** Multipele squamae wisselend in grootte
 - V** Rond of ovaal
 - O** Matig scherp begrensd
 - K** Geel
 - E** Crustae en squamae
- AO** Kweek of KOH-preparaat: evt. t.u.v. secundaire infectie
- B**
 - 🗨️ Goede reactie op baden en emolliens, verwijdering van crustae na weken met amandelolie
 - 🔪 • Bij uitgebreidere of persisterende gevallen: ketoconazol
 - Evt. hydrocortison 1%
- P** Meestal verdwenen in 3^e tot 4^e maand na geboorte
- !** Er zijn ook varianten van seborroïsch eczeem op de kinderleeftijd die voorkomen in de lichaamsplooiën, op de romp of op de extremiteiten. In de plooiën zijn dan minder squamae en meer erythemateuze, scherp begrensde plaques met een nattend aspect te vinden.



Afbeelding 144 // Seborrhoea capitis neonatorum

Differentiaaldiagnose



In dit hoofdstuk staan voorbeelden van diagnoses waar je aan kan denken bij een bepaald symptoom. Let op! De DD's dienen enkel als voorbeeld.

Pruritis (jeuk)

Pruritis met primaire huidafwijking (pruritus cum materia)

- ♦ Eczeem
 - Constitutioneel eczeem
 - Contacteczeem
 - Hypostatisch eczeem
 - Eczema nummulare
- ♦ Urticaria
- ♦ Xerosis cutis (droge huid)
- ♦ Dermatomycose
- ♦ Epizoönosen
 - Scabiës
 - Insectenbeten
- ♦ Folliculitis
- ♦ Psoriasis
- ♦ Pemfigoid
 - Bulleus
 - Non bulleus
- ♦ Geneesmiddelenreactie (calciumantagonisten, ACE-remmers, hydrochloorthiazide en opioïden)
- ♦ Lichen simplex chronicus
- ♦ Lichen ruber planus
- ♦ Dermatitis herpetiformis
- ♦ Varicella

Pruritis zonder primaire huidafwijking (pruritus sine materia)

- ♦ Neurologisch
 - Multiple sclerose (MS)
- ♦ Psychogeen

- ♦ Geneesmiddelenreacties (toxicodermie)
- ♦ Gynaecologisch
 - Zwangerschap
 - Postmenopauzaal
- ♦ Xerosis
- ♦ Parasitaire infecties
- ♦ Interne aandoeningen
 - Leveraandoeningen met cholestase
 - Chronische nierinsufficiëntie
 - Diabetes mellitus
 - Hyperparathyreoïdie, hyperthyreoïdie en hypothyreoïdie
 - Jicht
 - Aids
- ♦ Hematologisch
 - Anemie/ijzertekort
 - Polycythaemia vera
- ♦ Maligne
 - Leukemie
 - Lymfomen (Hodgkin, non-Hodgkin)
 - Multiple myeloma
 - Tumoren (Grawitz-tumor, borst- en maagcarcinoom)



HUIDPASTA: Hodgkin, uremie, icterus, diabetes, psychogeen, anemie, senililas, toxicodermie, ancylostoma.



Ook bij pruritus sine materia ontstaan op den duur secundaire huidafwijkingen: lichenificatie, papels, excoriaties.

Erytheem

Gegeneraliseerd erytheem (erythrodermie)

- ♦ Erythema solaris
- ♦ Zenuwvlekken
- ♦ Toxicodermie
- ♦ Psoriasis
- ♦ Eczeem
 - Atopisch

Klinisch redeneren



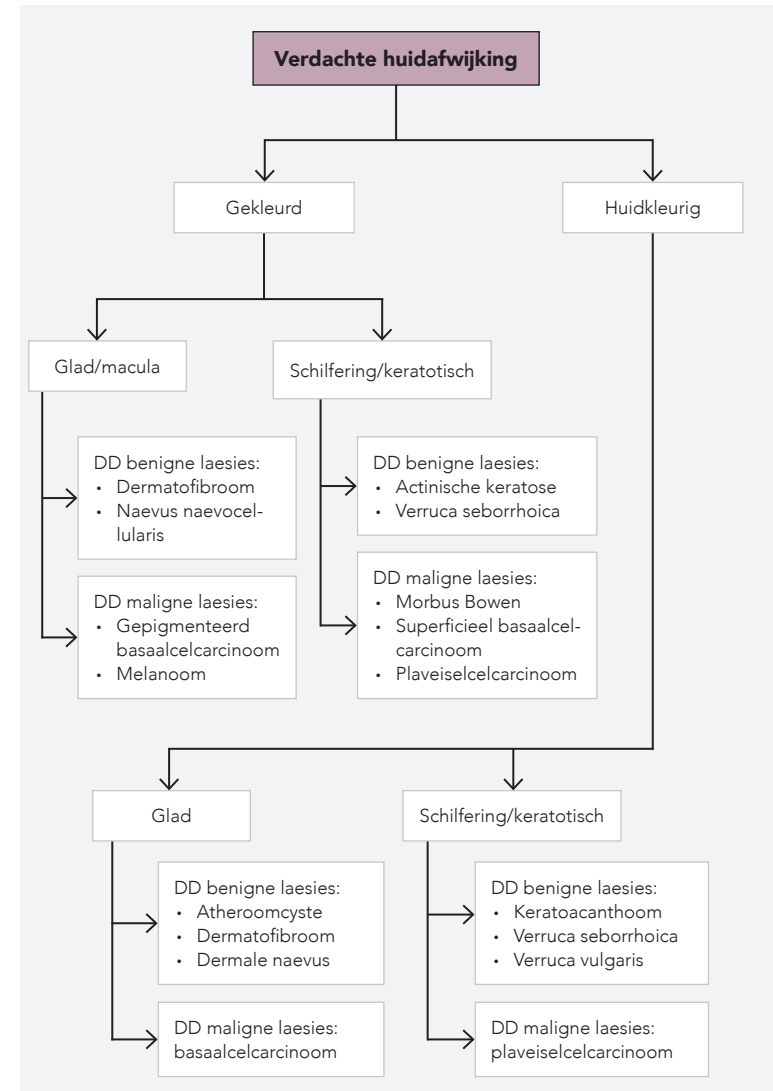
In dit hoofdstuk staan voorbeelden van diagnoses waar je aan denken bij een bepaald symptoom.

Allergische reacties

TYPE	OORZAAK	IMMUUN-MECHANISME	KLINISCH BEELD	DIAGNOSTIEK
Type I-reactie/directe hypersensitiviteit	Inhalatie-allergenen (bijv. pollen), voedsel-allergenen, geneesmiddelen (bijv. penicilline), wespen- en bijensteken	<ul style="list-style-type: none"> IgE-gemedieerde mestcelactivatie → degranulatie → vrijkomen mediators Snel, binnen enkele minuten tot soms uren 	<ul style="list-style-type: none"> Rash, urticaria, hooikoorts, evt. gecombineerd met systemische verschijnselen (bijv. tachycardie, hypotensie of dyspneu) Indien heftige reactie: anafylaxie 	Provocatietest (gouden standaard), percutaan allergologisch onderzoek (krasjestest), Phadiatop bloedtest
Type IV-reactie/cel-gemedieerde hypersensitiviteit	Cosmetica, beroepsstoffen (bijv. nikkel, rubber, lijm), voedingsmiddelen	<ul style="list-style-type: none"> T-helperactivatie → cytokinen → weefselschade Pas 48-72u na contact met allergeen 	<ul style="list-style-type: none"> Contacteczeem Verscheidene huidreacties (variërend van mild tot ernstig) 	Epicutane test (plakproeven), voor veelvoorkomende antigenen zijn standaard reeksen beschikbaar

Tabel 39 // Allergische reacties

Verdachte huidafwijking



Schema 3 // Verdachte huidafwijking

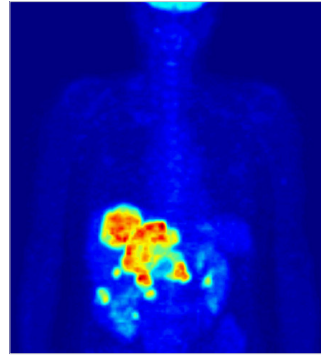


Bijlagen

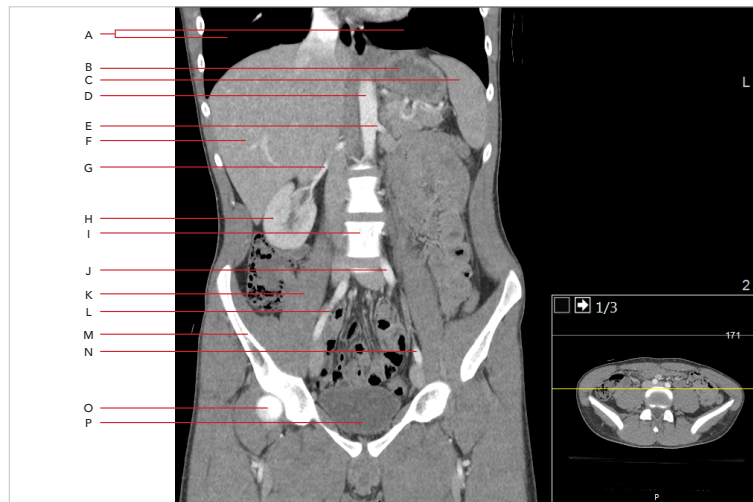
Bijlage 3: Radiologie

Melanoom

Een melanoom is een van de meest agressieve vormen van huidkanker. Het gaat uit van melanocyten. De meeste melanomen ontwikkelen zich gedurende een à twee jaar en hebben een sterke neiging tot metastasering. Bij een vergevorderd stadium (stadium IIIIC-IV) kan het gebruik van CT of FDG-PET/CT (zie afbeelding 145 en 146) zeer nuttig zijn. Dit aanvullend onderzoek kan uitgevoerd worden van de hersenen, thorax, abdomen en bekken i.v.m. het uitsluiten van eventuele metastasen.



Afbelding 145 // Voorbeeld PET-scan

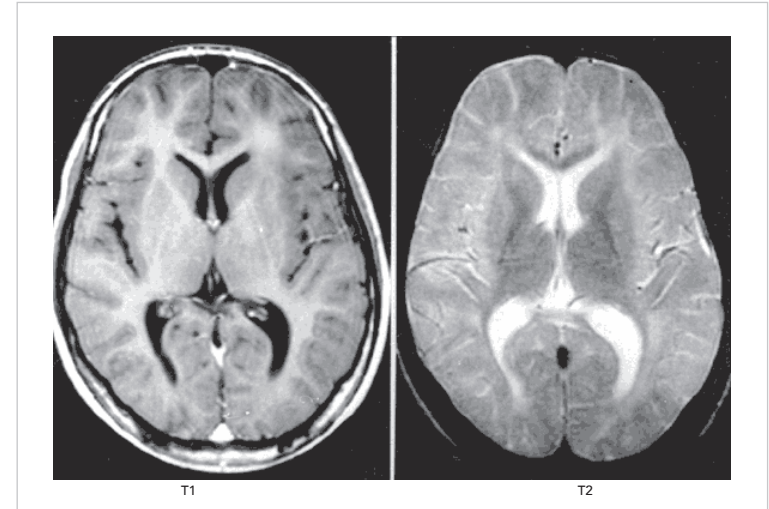


Afbelding 146 // Voorbeeld CT-abdomen en -pelvis met contrast in het coronale vlak

A: Longen **B:** Maag **C:** Milt **D:** Aorta **E:** A. renalis sinistra **F:** Lever **G:** A. renalis dextra **H:** Rectharnier **I:** Lumbale wervel **J:** A. iliaca communis sinistra **K:** M. iliopsoas **L:** A. iliaca externa dextra **M:** Os ilium **N:** A. iliaca externa sinistra **O:** Caput femoris **P:** Blaas

Lipoom

Een lipoom is een pijnloze, lokale ophoping van vet in de subcutis. In principe is er geen histopathologisch of beeldvormend onderzoek nodig. Indien er sprake is van een groot lipoom kan gebruikgemaakt worden van een MRI (zie afbeelding 147) t.u.v. neurovasculaire betrokkenheid van het lipoom, om een kwaadaardige aandoening uit te sluiten en de diagnose lipoom aan te tonen. Het onderzoek naar neurovasculaire betrokkenheid kan relevant zijn wanneer een excisie of liposuctie van het lipoom zal volgen.



Afbelding 147 // Voorbeeld T1- en T2-gewogen MRI

Hemangioom

Een hemangioom is een benigne proliferatie van endotheelweefsel en is de meest voorkomende tumor in de neonatale periode. Onderscheid wordt gemaakt in oppervlakkige, diepe en gemengde hemangiomen. Bij een hemangioom kan beeldvormend onderzoek in de vorm van echografie, MRI of CT (zie afbeelding 147 en 146) helpen ter aanvulling bij de beoordeling van de diepte van de laesie of ter differentiatie tussen een hemangioom of een vasculaire malformatie.

Pocket Dermatologie

Wil jij de pocket Dermatologie zo snel mogelijk in huis hebben?



Bestel dan hier de pocket!

Deze pocketversie behandelt de discipline Dermatologie. Daarnaast is de pocketversie uitgebreid met algemene hoofdstukken voor tijdens je coschappen, inclusief handige tips en ezelsbruggetjes. De pocketversie is in paperback en past in de witte jas. Zo begin jij 100% voorbereid aan je coschappen!

De pocketversie bevat naast alle aandoeningen binnen de dermatologie ook aanvullende informatie zoals differentiaaldiagnoses, farmacotherapie, een voorbeeld van de dermatologische status en verdieping m.b.t. het dermatologisch onderzoek (PO).

Benieuwd naar alle pockets van Compendium Geneeskunde?
[Klik dan hier.](#)

