


Pocket

Oogheelkunde

Romée Snijders & Veerle Smit

KWALITEIT DOOR
SPECIALISTEN
GEWAARBORGD



Compendium Geneeskunde


Nu ook voor in de witte jas, met handige tips en handvatten speciaal voor het oogheilkundig onderzoek.

Handleiding







Compendium Geneeskunde hanteert voor de beschrijving van de diverse disciplines zoveel mogelijk dezelfde beknopte, visuele en schematische weergavestijl. Op deze wijze wordt een toegankelijk overzicht gecreëerd voor de lezer. In deze handleiding geven wij een korte toelichting op o.a. de gebruikte leestekens en icoontjes.

Aandoeningen





Elke aandoening begint bij **D** met een definitie in volzinnen, waarna in telegramstijl de aandoening uiteen wordt gezet. Bij elke aandoening worden de volgende icoontjes, indien relevant, besproken.

- | | |
|---|--|
| D Definitie | B Behandeling |
| E Epidemiologie in Nederland,  epidemiologie wereldwijd, tenzij anders aangegeven |  Algemeen |
| O Oorzaak |  Paramedische zorg |
| R Risicofactoren |  Medicamenteuze behandeling |
| A Anamnese |  Invasieve, niet-medicamenteuze behandeling |
| LO Lichamelijk onderzoek | P Prognose |
| AO Aanvullend onderzoek | I Denk aan/cave/pas op |



Leestekens

 Zeldzaam	→ Gevolg	 Vrouwelijk geslacht
 Weinig voorkomend	↑ Vermeerdering/verbetering/stijging/verhoging	 Mannelijk geslacht
 Vaak voorkomend	↓ Vermindering/verslechtering/daling/verlaging	
 Meest voorkomend		

Icoontjes

 Alarm!	 Verwijzing naar een ander hoofdstuk of de boekenreeks 2.0
 Ezelsbruggetje	 Nederland
 Weetje	 België
 Omschrijving van de typische patiënt	 Formule

Schema's

-  = positief/ja/+
 = negatief/nee/-

De schema's in het hoofdstuk Klinisch redeneren helpen je bij het klinisch redeneren vanuit een bepaalde klacht. Bedenk hierbij dat de volledige differentiaaldiagnose uit veel meer diagnoses kan bestaan.

Afkortingen

In *Compendium Geneeskunde* hebben we zoveel mogelijk Nederlandse afkortingen, medische termen en symbolen voor wetenschappelijke eenheden en grootheden gebruikt. De betekenissen van de Nederlandse en medische afkortingen staan weergegeven in de afkortingenlijst. Hieronder staan een aantal voorbeelden van de gebruikte afkortingen.

sec	seconde/seconden	mnd	maand/maanden
min	minuut/minuten	min.	minimaal
u	uur/uren	max.	maximaal
dg/dgn	dag/dagen	bijv.	bijvoorbeeld
wk/wkn	week/weken	L	liter

Inhoud

Oogheelkunde

ATLS opvang	12	Familieanamnese	75	Fundoscopie	88	VOK-punctie of glasvochtbipt 95	
Algemeen // Anamnese	18	(Oogheelkundige) medicatie	75	Fluoresceïne	88	Behandeling	96
Algemeen // Lichamelijk onderzoek	22	Intoxicaties	75	Druppeladvies	89	Expectatief en leefstijladviezen	96
Algemeen // Status schrijven	28	Klachtenpresentatie	75	Aanvullend onderzoek	90	Medicatie	96
Algemeen // Interpretatie labwaarden	32	Acute visusdaling	75	Corneaonderzoek	90	Poliklinische behandelingen	97
Bloedgas	32	Acuut gezichtsvelduitval	76	Corneatomografie	90	Zalfverband	97
Bloedbepalingen	34	Lichtflitsen	77	Corneatopografie	90	Injecties	97
Algemeen // Farmacotherapie	44	Acuut dubbelzien	77	Pachymetrie	90	Laserbehandelingen	97
Analgetica	44	Pijn	78	Gezichtsveldonderzoek	91	Chirurgische behandelingen	100
Opioiden	44	Rood oog	78	Confrontatiemethode		Differentiaaldiagnose	104
Anticoagulantia	46	Anamnese bij kinderen	79	volgens Donders	91	Visusdaling	104
Mydriatica	50	Lichamelijk onderzoek	80	Perimetrie	92	Gezichtsveldbeperking(en)/	
NSAID's (oculair)	50	Gezichtsveldonderzoek	80	Oogbewegingen	92	gezichtsvelduitval	105
Oogdruppels droge ogen (sicca)	52	Amsler grid	80	Oogbewegingstest	92	Lichtflitsen	105
Oogmedicatie glaucoom (druppels)	52	Oogstand	80	Oogdruk	92	Floaters	105
Antimicrobiële en antivirale middelen en antihistaminica	56	Cornealichtreflexetest	80	Applanatietonometrie	92	Metamorfose	105
Corticosteroïden	58	Afdekttest	81	Non-contacttonometrie	93	Rood oog	106
Anatomie	60	Alternerende afdekttest	81	Traan(wegen)	93	Pijnlijk oog	106
Fysiologie	68	Kleurenzien	83	Dacryocystogram (DCG)	93	Fotofobie	107
Anamnese	74	Kleurenzientest	83	Dacryoscintigrafie	93	Diplopie	107
Algemeen	74	Pupil	83	Tear break up time test (TBUT-test)	94	Exoftalmus/proptosis	108
Correctiemiddelen	74	Pupilreflexetest	83	Zenuwvezellaag	94	Aandoeningen	110
Oogheelkundige voorgeschiedenis	74	Traanwegen	84	Optical coherence tomography (OCT)	94	Conjunctiva en sclera	110
Algemene voorgeschiedenis	75	Schirmertest	84	Aslengtemeting	94	Conjunctivitis	110
		Visus	85	Elektrofysiologie	94	Niet-infectieuze conjunctivitis	110
		Refractioneren	85	Fluorescentieangiografie (FAG)	95	Irritatieve conjunctivitis	110
		Stenopeïsche opening	85	Gonioscopie	95	Allergische conjunctivitis	110
		Stereoscopietest	86	Ultrasonografie (USG)	95	Infectieuze conjunctivitis	111
		Visusmeting	86			Virale conjunctivitis	111
		Spleetlamponderzoek	87				

Inhoud

Oogheelkunde

<i>Bacteriële conjunctivitis</i>	111	Blefaritis	131	Centrale retinale arteriële occlusie (CRAO)	152	Coloboom	165
Neonatale conjunctivitis	111	Anterieure blefaritis	131	Centrale retinale veneuze occlusie (CRVO)	153	(Latent) strabisme	167
Hyposfagma	113	Posterieure blefaritis	131	Veneuze takocclusie (BRVO)	153	Nystagmus	168
Scleritis	114	Chalazion	132	Traanwegen en traanproductie	154	Prematurenretinopathie (ROP)	169
Episcleritis	114	Hordeolum	132	Dacryostenose	154	Klinisch redeneren	170
Pinguecula	115	Dermatochalasis	133	Dacryocystitis	154	Diplopie	170
Pterygium	115	Ectropion	135	Dacryoadenitis	154	Visusdaling	170
Lens en cornea	116	Entropion	135	Aangeboren oogaandoeningen	156	Flitsen en gezichtsvelduitval	171
Cataract	116	Lagofthalmie	136	Congenitaal cataract	156	Pijnlijk oog	171
Droge ogen	118	Ooglidtumoren	137	Congenitaal glaucoom	157	Rood oog	172
Keratitis	119	Ptosis	137	Congenitale ptosis	157	Bijlagen	174
Keratoconus	121	Trichiasis	139	Kleurenblindheid	158	Bijlage 1: Status schrijven	174
Refractieafwijkingen	121	Xanthelasma	139	Tapetoretinale degeneratie (TRD)	159	Bijlage 2: Voorbeeld oogheel- kundige status	179
Myopie	122	Orbita	140	Traumatische oogaandoeningen	160	Bijlage 3: Applanatie tono- metrie	182
Hypermetropie	122	Cellulitis orbitae	140	Blow-outfractuur	160	Bijlage 4: PHACO + IOL operatie	185
Astigmatisme	123	Graves orbitopathie	141	Hyphaema	161	Bijlage 5: Operatie vitrectomie	187
Presbyopie	123	Orbitatumoren	142	Corpus alienum	162	Bijlage 6: Aanleg zalfverband	190
Neuro-oftalmologie	124	Retina en veua	143	Oppervlakkig	162	Bronvermelding	191
Gezichtsvelduitval	124	Ablatio retinae	143	Diepe laesie cornea	162	Verantwoording afbeeldingen	194
Glaucoom	126	Achterste glasvocht- membraanloslating	143	Intraoculair	162	Nawoord	197
Open kamerhoekglaucoom	126	Diabetische retinopathie (DRP)	145	Oogtrauma	164	Ook verkrijgbaar	198
Gesloten kamerhoek- glaucoom	126	Intraoculaire tumoren	147	Kinderoogheelkunde	164	Afkorting	200
Neurogene oogbewegings- stoornissen	128	Retinoblastoom	147	Amblyopie	164	Register	204
Opticusneuropathie	129	Uveamelanoom	147	Embryologische afwijkingen	165	Normaalwaarden	209
Neuritis optica	129	Maculadegeneratie (MD)	149	van het oog	165		
Anterieure ischemische opticusneuropathie (AION)	129	Droge maculadegeneratie	149	Anoftalmie	165		
		Natte maculadegeneratie	149	Microftalmie	165		
Ooglid	130	Uveïtis anterior	150				
		Vasculaire occlusie	152				

Farmacotherapie

Oogdruppels droge ogen (sicca)

MEDICIJN		WERKINGS-MECHANISME	INDICATIES		BIJWERKINGEN	AANVULLEND
DRUPPELS	Met conserveermiddelen: dextran/hypromellose (Duratears), hypromellose (Artelac, Hypromellose), methylcellulose (Methylcellulose), povidon (Oculotect, Protagens, Vidisic PVP Ophtiole)	Oppervlakte-spanning ↓ + viscositeit traanvocht ↑ → contacttijd met oog verlengd en druppels/gel/zalf (in toenemende mate) kunnen goed hechten aan de cornea en conjunctiva → stabiele traanfilm	1* keus, goedkoper dan kunsttranen zonder conserveermiddelen		Oculair: kortdurend wazig zien, zelden een licht branderig gevoel tijdens en net na indruppelen (hoort binnen paar min over te zijn)	Sommige conserveermiddelen reageren met (vooral zachte) contactlenzen → mogelijke irritatie ogen
	Zonder conserveermiddelen: carbo-meer (Vidisic EDO), carboxymethylcellulose (Celluvisc), hyaluronzuur/carbo-meer (Hylan), hypromellose (Artelac EDO, Hypromellose Monofree), povidon (Duratears Free, Oculotect unidose, Protagens Mono), ciclosporine 0,1% (Ikervis)		<ul style="list-style-type: none"> Bij chronische en (ernstige) oogproblemen voorsegment (bijv. cornea-patiënten) Bij druppelen tijdens het dragen van contactlenzen Ciclosporine: bij ernstige droge ogen 			Er zijn ook druppels met bepaalde conserveermiddelen die wel bij contactlenzen gebruikt kunnen worden (bijv. Duratears, Optivue)
	Gel: carbo-meer (Vidisic Carbogel, Liposic, Dry Eye Gel, Thilo-Tears)		Bij patiënten bij wie alleen druppels niet afdoende zijn			Viscositeit van de ooggel gaat niet goed samen met lenzen
	Zalf (Oculentum simplex, vitamine A-zalf, Duratears zalf)		Zalf werkt langer, maar is ook vettig		Oculair: wazig zicht en vette huid rond ogen, daarom wordt zalf het liefst voor de nacht gegeven	Het vet uit de zalf kan blijven plakken aan de lens, dus niet goed samen met lenzen te gebruiken

Tabel 16 // Oogdruppels droge ogen

Oogmedicatie glaucoom (druppels)

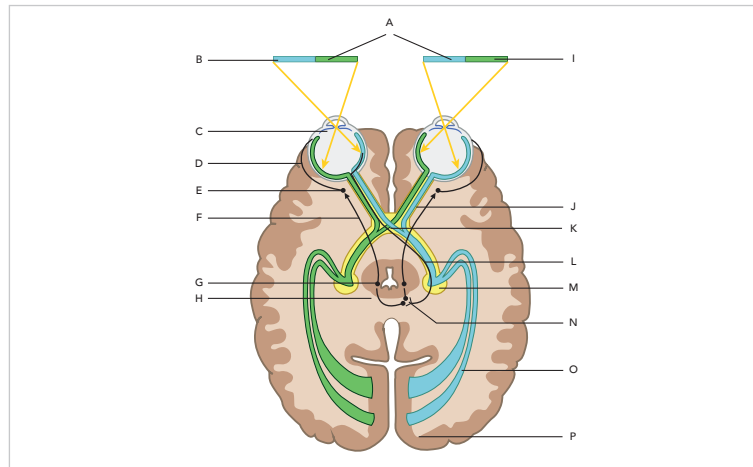
MEDICIJN (+ merknamen)	WERKINGS-MECHANISME	DOSERING	BIJWERKINGEN (meest voorkomend)	AANVULLEND
Bèta-adrenerge antagonist (bètablokkers) Niet-selectief: <ul style="list-style-type: none"> Timolol (Timo-COMOD, Timogel, Timoptol) Levobunolol (Betagan Liquifilm) Carteolol (Carteabak, Teoptic) Selectief (β1): <ul style="list-style-type: none"> Betaxolol (Betoptic) 	Bètareceptoren in het corpus ciliare en bloedvaten in het oog worden geblokkeerd → productie van kamerwater ↓	<ul style="list-style-type: none"> Timolol: 0,25-0,5% 2x/dag 1 druppel, Timogel 1x/dag 1 druppel Levobunolol: 0,5% 1-2x/dag 1 druppel Carteolol: 2%: 2x/dag 1 druppel Betaxolol: 0,25-0,5% 2x/dag 1 druppel 	<ul style="list-style-type: none"> Oculair: cornea-anesthetie, droge ogen Systemisch: bronchoconstrictie, dyspneu, pols ↓, RR ↓, algemene bijwerkingen van bètablokkers 	<ul style="list-style-type: none"> Betaxolol is een selectieve bètablokker (minder effectief dan timolol en levobunolol) Levobunolol werkt het langst en hoeft hierdoor maar 1x/dag aangebracht te worden IOP 20-30% ↓
Alfa-2-adrenerge agonisten <ul style="list-style-type: none"> Apraclonidine (Iopidine) Brimonidine (Alphagan) 	Productie van oogkamerwater ↓ (als gevolg van vasoconstrictie) en uitstroom van oogkamerwater ↑	<ul style="list-style-type: none"> Apraclonidine: 0,5% 3x/dag 1 druppel Brimonidine/Alphagan: 0,2% 2x/dag 1 druppel 	<ul style="list-style-type: none"> Oculair: conjunctivale hyperemie, lokale allergische reacties, fotofobie Systemisch: aritmie, RR ↓, hoofdpijn, droge mond, asthenie, evt. sedatie (brimonidine) 	<ul style="list-style-type: none"> Mag niet gegeven worden bij een nauwe kamerhoek of afakie Absolute contra-indicatie: kinderen <2 jaar vanwege kans op ernstige ademhalingsdepressie IOP 20-30% ↓

Tabel 17A // Oogmedicatie glaucoom (druppels)

HERSENZENUW	FUNCTIE
N. opticus	Zendt waarnemingen oog naar de hersenen
N. oculomotorius	<ul style="list-style-type: none"> Aansturen m. obliquus inferior, m. rectus superior, m. rectus medialis, m. rectus inferior Parasympatische innervatie m. sphincter pupillae en m. ciliaris Orthosympatische innervatie van de m. dilatator pupillae, mm. tarsales superior en mm. tarsales inferior
N. trochlearis	Aansturen m. obliquus superior
N. ophthalmicus (tak van de n. trigeminus)	Gevoel van de cornea
N. abducens	Aansturen m. rectus lateralis
N. facialis	Aansturen m. orbicularis oculi (gelaatsspieren)

Tabel 20 // Hersenzenuwen betrokken bij het oog

Visuele systeem



Afbeelding 7 // Het visuele systeem

A: Nasaal gezichtsveld **B:** Temporaal gezichtsveld **C:** M. sphincter pupillae **D:** N. ciliaris brevis **E:** Ganglion ciliare **F:** N. oculomotorius **G:** Nucleus oculomotorius accessorius **H:** Mesencefalon **I:** Temporaal gezichtsveld **J:** N. opticus **K:** Chiasma opticum **L:** Tractus opticus **M:** Corpus geniculatum laterale **N:** Nucleus pre-tectalis **O:** Radiatio optica **P:** Occipitale cortex

Macula

De macula verzorgt het centrale zicht. De gezichtsscherpte is het grootst in de fovea centralis. Het retinale pigmentepitheel onder de retina absorbeert licht waardoor weerkaatsing van licht in de bulbus oculi wordt tegengegaan.

Adnexen

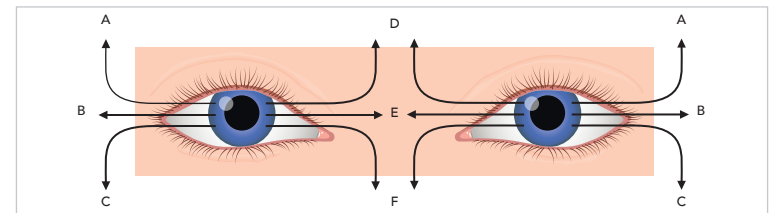
De conjunctiva is de slijmvliesbekleding van de buitenzijde van de oogbol en de slijmvliesbekleding van de binnenzijde van de oogleden.

Oogspieren

Om een optimaal beeld van de hele omgeving te vormen, kan het oog door de uitwendige oogspieren in allerlei richtingen bewegen (zie afbeelding 11 en tabel 25).

HERSENZENUW	GEÏNNERVEERDE SPIER	BEWEGING
N. oculomotorius	M. rectus superior	Elevatie, adductie, intorsie
	M. rectus medialis	Adductie
	M. rectus inferior	Depressie, adductie, extorsie
N. trochlearis	M. obliquus inferior	Extorsie, elevatie, abductie
	M. obliquus superior	Intorsie, depressie, abductie
N. abducens	M. rectus lateralis	Abductie

Tabel 25 // Inwendige oogspieren



Afbeelding 11 // Oogbewegingen en bijbehorende oogspieren en -zenuwen

A: M. rectus superior (n. oculomotorius) **B:** M. rectus lateralis (n. abducens) **C:** M. rectus inferior (n. oculomotorius) **D:** M. obliquus inferior (n. oculomotorius) **E:** M. rectus medialis (n. oculomotorius) **F:** M. obliquus superior (n. trochlearis)

Anamnese

Lichtflitsen

- Vraag naar de vorm en hoeveelheid: wat bedoelt de patiënt precies met lichtflitsen? Eén klein flitsje, juist meerdere, of kartelpatronen? Duurt het een (fractie van een) seconde of is het langer aanwezig (denk aan migraine)? Eén oog of beide ogen? Denk bij beide ogen aan iets systemisch.
- Lokalisatie: centraal of perifeer?
- Verloop: wanneer zijn de lichtflitsen voor het eerst en het laatst waargenomen? Was het er ineens of is het geleidelijk op komen zetten? Progressief, stabiel of aan het wegebben? Al eens eerder last hiervan gehad in hetzelfde of het andere oog? (Mogelijk achterste glasvochtmembraanloslating (PVD: posterior vitreous detachment), denk dan aan retinadefecten/-ablatio.) Hoofdpijn erna?
- Andere belangrijke vragen: hierbij ook ineens floaters of gezichtsvelduitval ('gordijn', 'waas' of 'balk' in het zicht) bemerkt (denk aan ablatio)? Recent operatie gehad (denk aan dysfotopsie)?
- Is of was er sprake van migraine, misselijk/braken?
- Overige klachten: rood oog, pijn, metamorfopsie, dyschromatopsie, vermoeide ogen, brandende/jeukende/tranende ogen?

Acuut dubbelzien

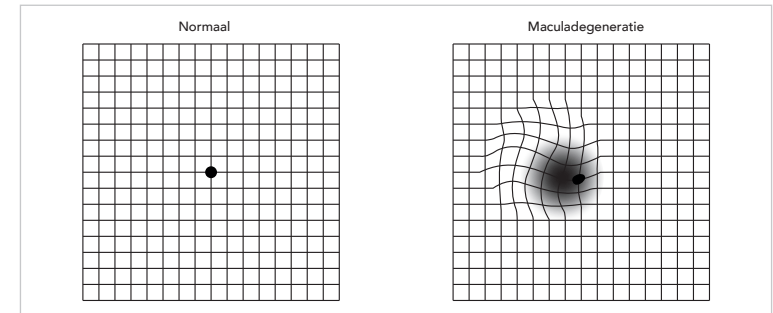
- Vraag naar de soort diplopie: wat bedoelt de patiënt precies met dubbelzien? Is het mono-oculair of binoculair (verdwijnt het dubbelzien bij afdekken van één oog)? Staan beelden naast elkaar of boven elkaar, of is er alleen sprake van een schaduw zonder écht dubbelzien?
- Lokalisatie: bij rechttuit of in een bepaalde richting kijkend (zo ja, welke richting dan)?
- Verloop: wanneer voor het eerst waargenomen? Al eens eerder gehad? Was het er ineens of is het geleidelijk op komen zetten? Soms of altijd aanwezig? Progressief of stabiel? Is het bij het kijken in één richting, bij het kijken in alle richtingen, en/of bij het rechttuit kijken? Zijn er verergerende/verbeterende factoren (denk aan vermoeidheid)?
- Andere belangrijke vragen: bekend met amblyopie? Vroeger aan scheelzien geopereerd? Andere klachten zoals hoofdpijn, misselijk/braken, dysartrie, krachtverlies/gevoelsverlies, duizelig, pijn in nek? Klachten van/bekend met myasthenia gravis of multipale sclerose? Klachten van de schildklier (denk aan M. Graves)? Trauma gehad (orbitafractuur)?

Lichamelijk onderzoek

Gezichtsveldonderzoek

Amsler grid

Een Amsler grid kaart is een kaart met daarop een ruitjespatroon waarop gefixeerd moet worden, hiermee worden afwijkingen in het centrale gezichtsveld (fovea) onderzocht (zie afbeelding 12). Het Amsler grid onderzoek laat beeldvorming zien en is o.a. geïndiceerd bij maculadegeneratie.



Afbeelding 12 // Amsler grid met metamorfopsie door maculadegeneratie



De **Amsler grid**: problemen in de macula veroorzaken metamorfopsie, hierdoor neemt de patiënt een vervorming van de lijnen op het Amsler grid kaartje waar.

Oogstand

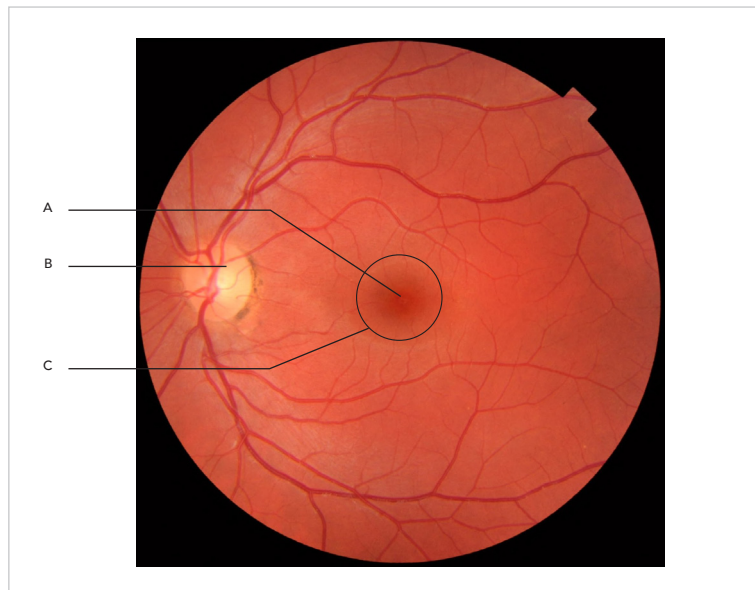
Onderzoek naar de oogstand gebeurt in onderstaande volgorde.

Cornealichtreflextest

Met de cornealichtreflextest wordt d.m.v. een lampje beoordeeld of de lichtreflex in beide ogen symmetrisch staat. Bij een rechte oogstand staat het reflexbeeldje bij beide ogen net iets nasaal (aan de neuskant) van het midden. Als de reflex niet symmetrisch is, kan sprake zijn van scheelzien. De mate waarin de lichtreflex verplaatst is, is een maat voor de hoeveelheid scheelstand (Hirschbergtest, zie afbeelding 13).

Fundoscopie

Bij een fundoscopie wordt de fundus (achterkant van het oog) onderzocht m.b.v. een oogspiegel (zie afbeelding 18). De arts neemt voor de zittende patiënt plaats. Vervolgens wordt een scherpe lichtbundel in het oog geschoten, die door het oog wordt gereflecteerd. Met een fundoscopie wordt gekeken naar de papil, macula, retinale bloedvaten en retina. Indicaties voor een fundoscopie zijn o.a. glaucoom, tapetoretinale degeneratie (TRD), ablatio retinae, maculadegeneratie, diabetische retinopathie en schade aan de n. opticus.



Afbeelding 18 // Fundoscopie linkeroog

A: Fovea B: N. opticus (papil) C: Macula



Fundoscopie wordt vereenvoudigd door de pupil met druppels te verwijderen (mydriase). Veelgebruikte middelen om de pupil te verwijderen zijn tropicamide 0,5% en fenylefrine 2,5%.

Fluoresceïne

Fluoresceïne wordt in het oog gedruppeld en wordt door knippen verspreid over de cornea met de traanfilm. Fluoresceïne wordt o.a. gebruikt om eventuele

Aanvullend onderzoek

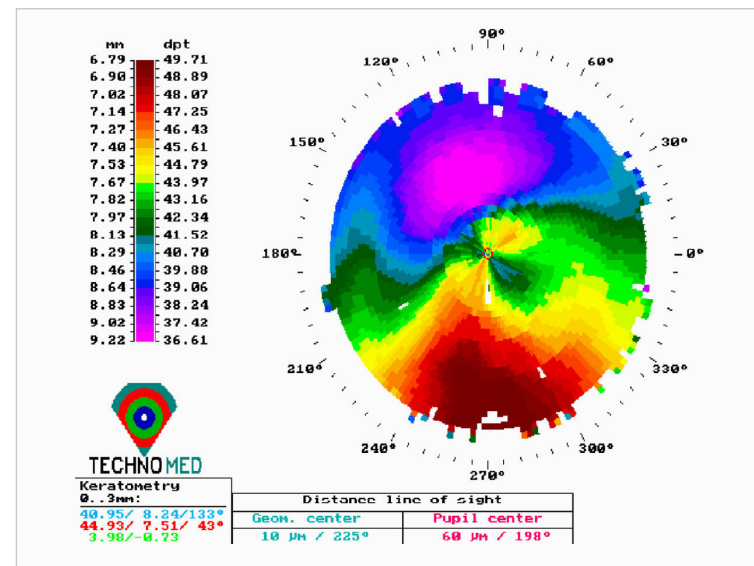
Corneaonderzoek

Corneatomografie

Bij een corneatomografie wordt een doorsnede van de verschillende lagen van de cornea gemaakt om afwijkingen van de vorm (ronding) van de cornea aan te tonen. Een corneatomografie is o.a. geïndiceerd bij keratoconus en astigmatisme.

Corneatopografie

Een corneatopografie is een scan waarbij het oppervlak van de cornea bekeken wordt om afwijkingen van de vorm (ronding) van de cornea aan te tonen (zie afbeelding 20). Een corneatopografie is o.a. geïndiceerd bij keratoconus.



Afbeelding 20 // Corneatopografie

Pachymetrie

Een pachymetrie is een pijnloze diktemeting van de centrale cornea in micrometer, waarbij verdovende oogdruppels gebruikt worden. Indicaties voor een pa

Behandeling

Expectatief en leefstijladviezen

In de oogheelkunde wordt voor een aantal aandoeningen een expectatief beleid gevolgd (bijv. cataract of dermatochalasis) totdat de patiënt zoveel hinder ervaart dat er gekozen kan worden voor een behandeling. Leefstijladviezen zijn ook belangrijk binnen de oogheelkunde, zoals stoppen met roken en gezonde voeding bij maculadegeneratie, expositie aan zo min mogelijk uv-licht bij cataract, en niet zwemmen of de sauna bezoeken met contactlenzen in. Hiermee wordt geprobeerd om (verergering van) een aandoening te voorkomen.

Medicatie



Zie het hoofdstuk Algemeen // Farmacotherapie voor meer informatie en de meest gebruikte combinaties.

Medicatie binnen de oogheelkunde wordt veel voorgeschreven, vooral in de vorm van druppels en zalf. Bij sicca-klachten ligt de focus op traanvervangers, het liefst zonder conserveermiddelen zodat er geen reactie optreedt tegen deze bestanddelen van kunsttranen/zalven. Glaucoom wordt ook vaak behandeld m.b.v. druppels (als selectieve lasertrabeculoplastiek niet werkt of als de patiënt hier de voorkeur aan geeft); eerst in de vorm van monotherapie, en als dit niet voldoende effect heeft in de vorm van combinatietherapie. Als de druppels niet werken, kan er eventueel overgegaan worden op glaucoomchirurgie. Bij acuut verhoogde intra-oculaire druk wordt eerst gekeken of er een perifere iridotomie (PI) kan worden gemaakt. Als dit niet lukt vanwege slechte visualisatie of andere redenen dan wordt er gestart met orale of i.v. behandeling (diamox of mannitol resp.), waarna later een meer invasieve behandeling kan worden gedaan (o.a. PI) (zie hoofdstuk Behandeling, Chirurgische behandelingen). Ontstekingen van de ogen worden behandeld met AB druppels (bij bacteriële oorzaken), virale middelen (bijv. aciclovir bij herpes), of middelen tegen parasieten/schimmels mocht dit geïndiceerd zijn (o.b.v. kweken). Corneale laesies en ulcera worden behandeld o.b.v. oorzaak (denk o.a. aan traumatisch, bacterieel, viraal).

Differentiaaldiagnose



In dit hoofdstuk staan voorbeelden van diagnoses waar je aan kan denken bij een bepaalde (hoofd)klacht. Let op! De DD's zijn niet volledig en dienen enkel als voorbeeld. Je kunt notities maken in de marge.

Visusdaling

Acuut

- ♦ Algemeen
 - Ablatio retinae
 - Acuut glaucoom
 - Arteriitis temporalis
 - Natte maculadegeneratie (leeftijd >50 jaar)
 - Trauma
- ♦ Vasculair
 - Glasvochtbloeding
 - Maculaire bloeding
 - (Niet-arteritische) anterieure ischemische opticusneuropathie ((N)AION)
 - Retinale vaatocclusie (arterieel of veneus)
- ♦ Neurologisch
 - Migraine (voorbijgaand)
 - Neuritis optica
 - Amaurosis fugax (voorbijgaand, unilateraal)
 - Occipitale epilepsie
- ♦ Infectieus
 - Cellulitis orbitae
 - Endoftalmitis
 - Uveïtis

Geleidelijk

- ♦ Cataract
- ♦ Corneadystrofie
- ♦ Diabetische retinopathie (DRP)
- ♦ Droge maculadegeneratie (MD)
- ♦ Glaucoom





Let op! De volgende pagina's zijn random pagina's uit de pocket Oogheelkunde. Dit betekent dat veel aandoeningen incompleet worden weergegeven in dit inkijkexemplaar.

Aandoeningen

Conjunctiva en sclera

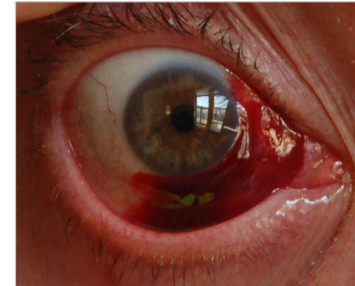Conjunctivitis

NIET-INFECTIEUZE CONJUNCTIVITIS		
	Irritatieve conjunctivitis	Allergische conjunctivitis
D	Ontsteking van de conjunctiva.	
E	Vaak voorkomend in de huisartsenpraktijk	
E	Prevalentie ♂ 740:100.000, ♀ 1.000:100.000	
O	Mechanisch (bijv. corpus alienum), chemisch, uv-straling	IgE-gemedieerde allergie door allergenen (pollen ☺)
R	Werk (corpus alienum)	Seizoensgebonden (lente/zomer ☺)
A	Eén oog ☺, roodheid, irritatie, waterige afscheiding, tranen, jeuk	Beide ogen ☺, uitgesproken jeuk ☺, waterige afscheiding, roodheid, rhinitis e.a. allergische klachten, seizoensgebonden ☺, zwelling conjunctivitis (cobblestones), follikelvorming
	Inspectie: roodheid	
LO	Waterige afscheiding, één oog ☺	Waterige afscheiding, beide ogen ☺, zwelling rondom de ogen, follikelvorming
AO	Fluoresceïnekleuring: beschadiging cornea	Allergietest (bijv. pollen, katten/honden)
B	<ul style="list-style-type: none"> • Behandelen onderliggende oorzaak • Evt. zonnebril bij te veel uv-licht • Kunsttranen droge ogen, evt. oogzalf bij een cornea-erosie 	<ul style="list-style-type: none"> • Vermijden allergenen • Antihistaminica-oogdruppels en/of mestcelstabilisatoren • Bij ernstige klachten: lokale steroiden • Orale antihistaminica
P	Goed te behandelen	Moeilijk te behandelen als allergenen aanwezig blijven, vaak recidiverend
!	<ul style="list-style-type: none"> • Cave corneabeschadiging ☺ • Cave keratoconjunctivitis: eenzijdig, pijn, fotofobie, visusdaling 	
	Corpus alienum → cave perforatie	Cave: chronische behandeling steroiden → glaucoom

Tabel 31A // Soorten conjunctivitis

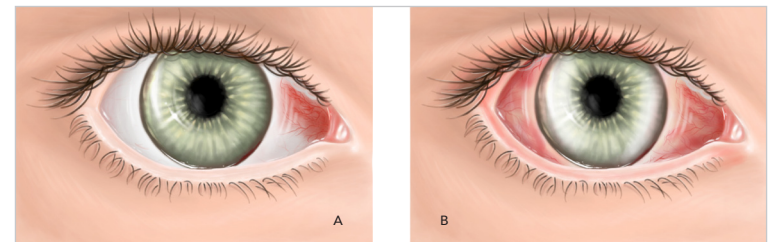
Hyposfagma

- D** Een hyposfagma is een subconjunctivale bloeding, onder het slijmvlies van het oog (zie afbeelding 28).
- E** Onbekend
- O** Meestal onduidelijk, direct trauma (een voorwerp tegen het oog, operatie, wrijven), persen, hoesten
- R** Antistollingsgebruik
- A** Deels tot volledig rood oogwit, hoesten ☹, in de ogen wrijven
- LO** Inspectie: deels tot volledig rood oogwit
- AO** Niet bijdragend
- B** ☑ Expectatief, geen behandeling nodig, vermijd druk op het oog (wrijven, persen)
- P** Gunstig, onschuldig, verdwijnt binnen een aantal wkn vanzelf



Afbeelding 28 // Hyposfagma

Scleritis en episcleritis



Afbeelding 29 // Scleritis en episcleritis
A: Episcleritis B: Scleritis

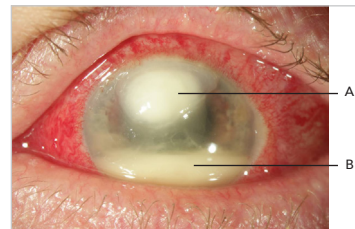

- (ANA) + , reumafactor (RF) +

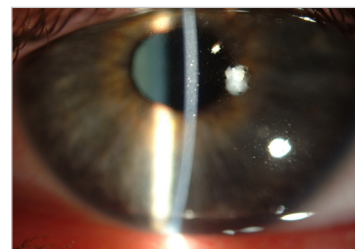
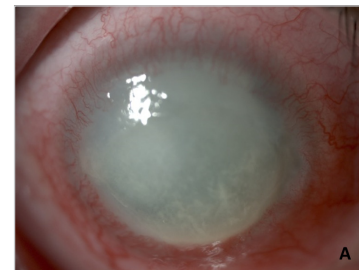
- B** • Bij blefaritis of Meibomklierdisfunctie: behandeling onderliggende aandoening
- Syndroom van Sjögren behandelen
- 👁️ • Symptomatisch: kunsttranen
- Indifferentie oogzalf
- 🔪 Aanbrengen punctumblokade (siliconen plug in punctum waardoor traanvocht langer in het oog aanwezig blijft)
- P** Chronisch

Keratitis

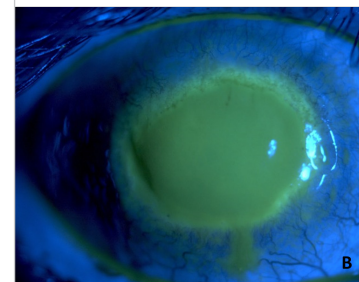
- D** Keratitis, ook wel hoornvliesontsteking, is een ontsteking van de cornea (zie afbeelding 35-39).
- E** Herpes simplex keratitis incidentie 5-32:100.000 per jaar
- O** • Infectieus ☺: virus (HSV ☺) en bacteriën (Staphylococcus aureus, Streptococcus pneumoniae, Enterobacteriaceae), schimmels en amoeben ☹
- Niet-infectieus ☹: mechanisch, chemisch, uv-straling, medicatie (steroïden ☺)
- R** Dragen van (m.n. zachte) contactlenzen
- A** Eenzijdig ☺: pijn, roodheid, visus ↓, fotofobie, halo's, tranen
- LO** • Inspectie: rood, geïrriteerd, tranend oog
- Spleetlamponderzoek met fluoresceïne: epitheeldefecten, ulcus, litteken, cellen/hypopyon in VOK (uitzakken ontstekingscellen) (zie afbeelding 35), bij HSV: takvormig epitheeldefect (herpesdendriet)
 - Visusmeting: visus ↓
- AO** (Schraapsel)kweek (voor start AB)
- B** • Niet-infectieus: uitspoelen chemicaliën, verwijderen corpus alienum, vermijden contactlenzen
- 🔪 • Virus: aciclovir (HSV), corticosteroïden (herpes zoster keratitis)
 - Bacterieel: AB (aminoglycosiden, chloramfenicol)
 - Schimmel: AB (triazolen)
 - Uv-straling: oogzalfverband
- P** HSV: recidiverend door latente aanwezigheid van het virus in de n. trigeminus
- !** • Ulcus cornea → bedreiging visus en kans op perforatie
- Cave: contactlensdragers hebben een hogere kans op Acanthamoeba en Pseudomonas keratitis



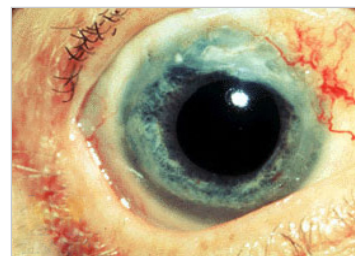
Afbeelding 35 // Ulcus met hypopyon
A: Cornea-ulcus **B:** Hypopyon



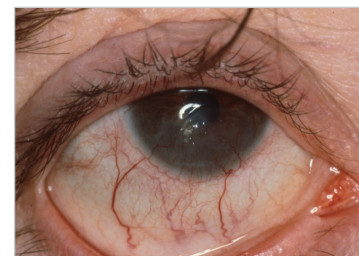Afbeelding 36 // Oppervlakkige puntvormige keratitis (Thygeson)



Afbeelding 38 // Keratitis door Acanthamoeba
A: Bij daglicht **B:** Na fluoresceïnekleuring



Afbeelding 37 // Sclerokeratitis



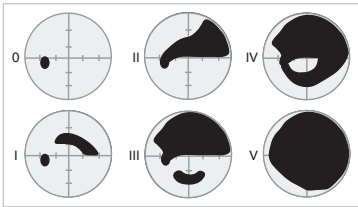
Afbeelding 39 // Keratitis door rosacea



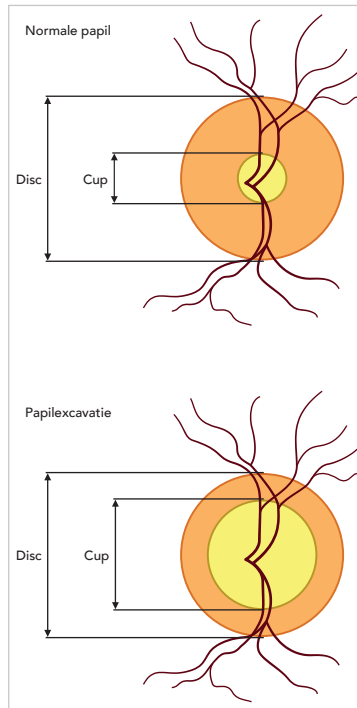
Pijn, roodheid en visusdaling zijn alarmsymptomen waarbij de patiënt naar de oogarts moet worden verwezen. Denk hierbij o.a. aan acuut glaucoom (verwijs direct met spoed), uveïtis, scleritis, keratitis en ulcus cornea (verwijs dezelfde dag).



Afbeelding 46 // Subjectieve beleving bij glaucoom



Afbeelding 47 // Progressie visusafwijking bij glaucoom. Het zwarte gebied is de blinde vlek, het gedeelte van het zicht dat ontbreekt.



Afbeelding 48 // Papilexcavatie (uitholling zenuw) bij glaucoom

De cup-to-disc ratio is de verhouding tussen de diameter van de kern van de papil (cup) en de diameter van de gehele papil (disc). Bij glaucoom neemt de cup-to-disc ratio toe door excavatie van de papil.

Neurogene oogbewegingsstoornissen

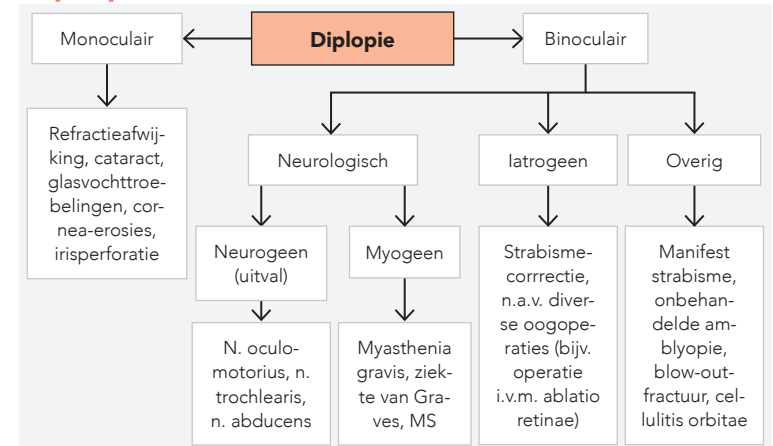
- D** Neurogene oogbewegingsstoornissen zijn oogbewegingsstoornissen veroorzaakt door afwijkingen van de zenuwen (zie tabel 36).
- E** Onbekend
- O** Laesie van de n. oculomotorius, n. trochlearis of n. abducens
- R** Tumor, trauma, aneurysma, ischemisch, congenitaal
- A** Strabisme, binoculaire diplopie, torticollis (zie tabel 36)

Klinisch redeneren



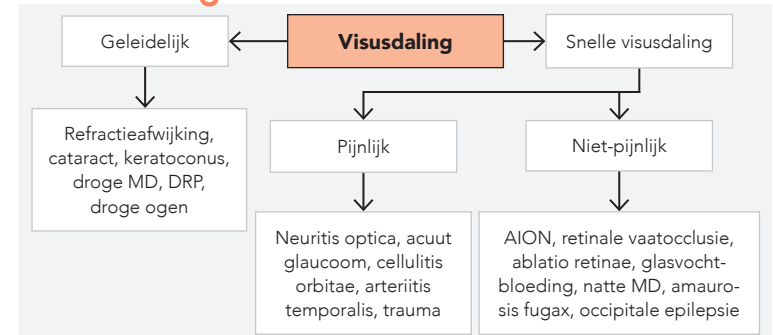
In dit hoofdstuk staan voorbeelden van diagnoses waar je aan kan denken bij een bepaald symptoom.

Diplopie



Schema 5 // Diplopie

Visusdaling



Schema 6 // Visusdaling



Bijlagen

Bijlage 1: Status schrijven

Drukmeting:

ATODS: <|waarde|>/<|waarde|> mmHg

NCTODS: <|waarde|>/<|waarde|> mmHg

Extern oogheekundig onderzoek:

Pupilreacties: normaal, isocorie, geen RAPD

Oogstand (met covertest gemeten): recht

Oogbewegingen: in alle richtingen normaal

Oogleden: geen grote afwijkingen

Amsler: negatief/geen metamorfopsie

Ishihara: kleurenzien normaal

Donders gezichtsveldscreening: globaal intact gezichtsveld

Hertel (exofthalmometer): OS # mm, OD # mm

Schirmertest: ... sec

Spleetlamponderzoek:

Oogleden: geen afwijkingen (wimperverlies, irregulariteiten, wondjes die niet genezen, traanpunt aanliggend, blefaritis, meibomklierdysfunctie, zwellingen, trichiasis, anders?)

Media: ...

Conjunctiva: blank (roze, limbale vaatinjectie, hyperemisch, pterygium, pingueculum)

Cornea: helder en gaaf (punctata, keratitis precipitaten, opaciteiten, litteken, fluoresceïne aankleuring, guttata, arcus senilis, arcus lipoides, tranenfilm/break-up time)

Iris: geen irisdiaphanie, geen rubeosis, pupil niet vervormd

Voorste oogkamer (VOK): diep, geen cellen, geen tyndall (haem, hypopion)

Van Herick-test: 4/4 en 4/4 (OD temporaal/nasaal, OS temporaal/nasaal)

Lens: helder/heldere pseudofakie (lenssclerose, nastaar, corticaal cataract, nucleair cataract, (sub)capsulair cataract)

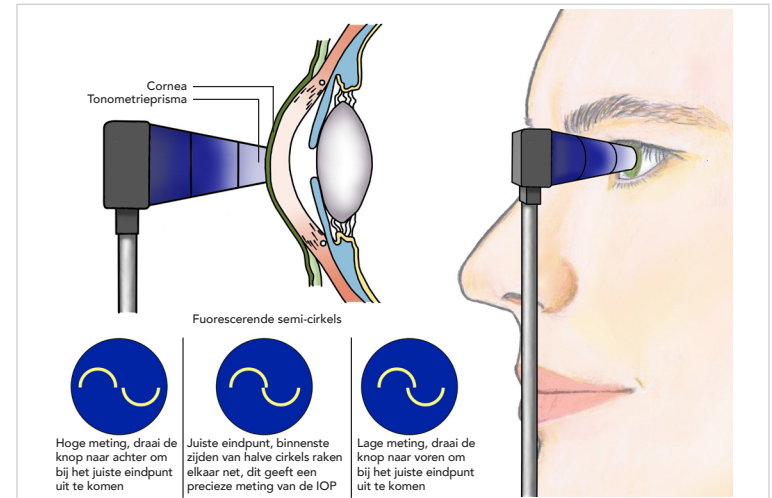
Glasvocht: helder/enige troebelingen/floaters, geen cellen, geen tobacco dust, (haem/bloeding)

Fundoscopie:

Papil: scherp (oedeem/stuwing) en roze/bleek, peripapillaire atrofie (ppa), cup/disc ratio (excavatie, hoe buigen de vaten over de rand)

Macula: fraai/geen afwijkingen (drusen, AMD, oedeem, shimmer (ERM), maculagat)

Bijlage 3: Applanatie tonometrie



Afbeelding 80 // Schematische weergave applanatie tonometrie

Lenzen in de oogheekunde

In de oogheekunde worden verschillende soorten lenzen gebruikt om bijvoorbeeld de retina in beeld te krijgen, of het trabekelsysteem. De belangrijkste lenzen zijn:

- 20D lens: deze lens wordt gebruikt om het netvlies in beeld te brengen m.b.v. de indirecte oogspiegel. Deze lens geeft het grootste overzicht. Tijdens het onderzoek wordt aan de patiënt gevraagd naar boven/onder/rechts/links te kijken om zo de periferie van het netvlies goed in beeld te krijgen. Het beeld van het netvlies wordt gespiegeld weergegeven, waardoor als je bijvoorbeeld iets zou zien op 12 uur door de lens, het op 6 uur zit in de fundus of op een fundusfoto.
- 90D lens: deze wordt gebruikt achter de spleetlamp, om details van de retina te kunnen bekijken. Hierbij wordt aan de patiënt gevraagd te kijken in de richting waar je meer details wilt zien, bijv. rechtuit voor de macula of een beetje opzij voor de papil of in een bepaald kwadrant om een perifere retina-afwijking beter in beeld te krijgen.
- Het 3-spiegel contactglas: de 3-spiegel is een speciaal soort lens met 3 spiegels erin. Deze wordt gebruikt om de kamerhoek (gonioscopie) of de periferie

Pocket Oogheelkunde

Wil jij de pocket Oogheelkunde zo snel mogelijk in huis hebben?



Bestel dan hier de pocket!

In deze pocketversie worden algemene onderwerpen voor tijdens je coschappen en/of diensten besproken en worden de belangrijkste onderwerpen en aandoeningen beknopt, visueel en schematisch behandeld.

Deze toevoeging is tot stand gekomen vanuit de vraag van geneeskundestudenten en arts-assistenten om een overzicht te hebben van de discipline Oogheelkunde voor op de werkvloer.

Benieuwd naar alle pockets van Compendium Geneeskunde?

Klik dan hier.

